

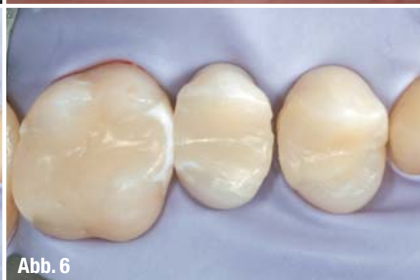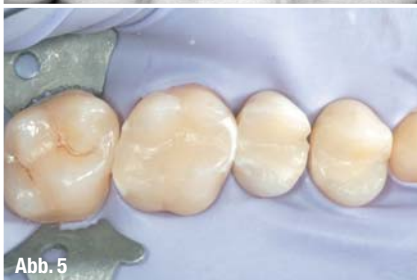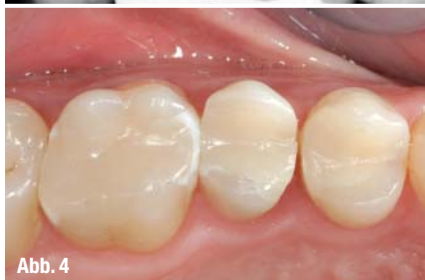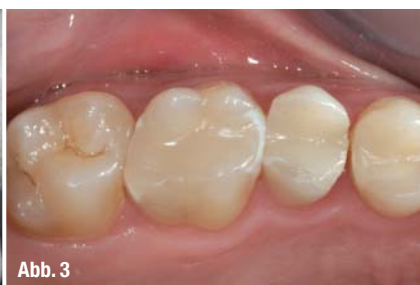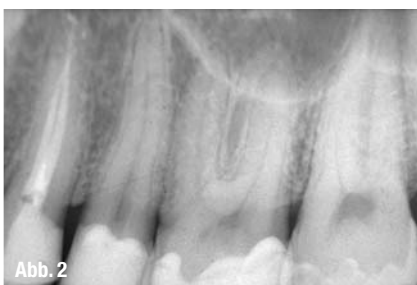
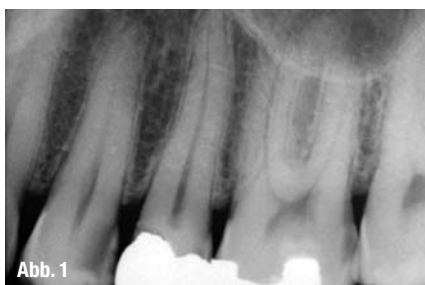Moderne Trends bei indirekten adhäsiven Restaurationen von Backenzähnen

Autoren_Simone Vaccari, Felice Giulino

Die Weiterentwicklung von Zahnmaterialien, in Bezug auf eine Verbesserung von deren physiochemischen Eigenschaften und ihrer Biokompatibilität, sowie der Fortschritt bei den Operationstechniken hat es der Zahnheilkunde erlaubt, über die bloße Prävention und Rehabilitation hinauszugehen. Der Operateur besitzt nun die Möglichkeit, sein Augenmerk auf die ästhetischen Aspekte seiner Restaurationsarbeit zu richten. In der Tat hat die Einführung ästhetischer Materialien, insbesondere von Kompositharzen, und die Vermarktung neuer klinischer Verfahren in Bezug auf deren Verwendung es ermöglicht, Restaurationsarbeiten im Hinblick auf eine morphologische und funktionale Rehabilitation durchzuführen, die als ästhetisch bezeichnet wer-

den können, da sie dem natürlichen Aussehen der Zähne sehr nahe kommen.¹

Zahnkompositmaterialien sind Produkte auf der Grundlage von anorganischen Füllern in einer organischen Matrix, die verschiedene Additive, wie Initiatoren, Stabilisatoren und Pigmente, enthält. Ein ideales Kompositmaterial sollte gleichermaßen physiomechanische, klinische, toxikologische und ästhetische Anforderungen erfüllen, Attribute, die sich jedoch oft gegenseitig ausschließen. Der Umstand, dass Kompositmaterialien nicht diesen Idealanforderungen genügen, war Hauptursache für die niedrige Haltbarkeit hybrider Restaurationsarbeiten an den Backenzähnen, vor allem im Vergleich mit der Lebensdauer von Restaurationsarbeiten unter Ver-



wendung von Amalgam. Es hat verschiedene Versuche gegeben, die klinische Leistung von Kompositmaterialien zu verbessern, und zwar vor allem auf der Grundlage der folgenden Parameter:

- _ Verringerung der Kontraktion an den Rändern, vor allem infolge einer Polymerisationsschrumpfung, um dem Beginn einer Sekundärkaries entgegenzuwirken;
- _ Verbesserung der mechanischen Eigenschaften, insbesondere im Hinblick auf die Abnutzung;
- _ Verbesserung der Biokompatibilität durch Reduzierung der Elution der Komponenten.²

Der Entwicklung verschiedener harzbasierter Systeme und deren verbesserte physio-chemische Eigenschaften, insbesondere im Zusammenhang mit der Einführung der Nano-Technologie, hat eine zuverlässige Verwendung bei Molaren und anderen Zähnen dieser Region ermöglicht.^{3,4} In der Vergangenheit wurden Metallrestaurationen trotz ihres farbbedingten unästhetischen Aussehens häufig verwendet und boten, bei ordnungsgemäßem Einsetzen, eine gute Randabdichtung. Für die Stabilität der Kavität benötigen sie jedoch relativ breite Matrixbänder, die es oft erforderlich machen, gesundes Gewebe zu entfernen und einen beträchtlichen Teil des Zahns zu opfern. Bei der adhäsiven Zahnheilkunde wird die Restauration im Dentalsubstrat selbst verankert, und zwar mithilfe einer Behandlung, mit der die erwähnte Beeinträchtigung des Gewebes vermieden wird.

Darüber hinaus führen Intrakoronar-Restaurationen aus Metall zur Bildung von Oxiden und verursachen somit schwer zu entfernende Verfärbungen. Außerdem wird der Zahn weder geschützt noch verstärkt, sodass es zu sichtbaren vertikalen und horizontalen Mikrofrakturen mit entsprechender negativer Prognose kommt. Wird ein adhäsives System verwendet, so wird zumindest auf kurze und mittlere Sicht die Zahnstruktur gestärkt, und zwar fast wie

beim ursprünglichen natürlichen Zahn. Somit bestehen die Vorteile der adhäsiven Zahnheilkunde in der Schonung des Gewebes während der Präparation der Kavität, in einem größeren Komfort für den Patienten und einer Verbesserung der ästhetischen Ergebnisse. Sie stellen in der Tat eine Alternative zu Vollkronen und einer endodontischen Behandlung dar.

Die Ziele der restaurativen Zahnheilkunde bestehen jedoch nicht nur in einer Wiederherstellung geeigneter anatomischer Bedingungen, sondern auch einer angemessenen Funktion, dem Schutz der Pulpa und der Durchführung einer ästhetisch akzeptablen, nicht sichtbaren Restauration. Um diesen vier Forderungen gerecht zu werden, sollte zunächst eine gründliche objektive Untersuchung vorgenommen werden, gefolgt von einer Kontrolle mit Instrumenten. Damit gelangt man zu einer zutreffenden Diagnose und kann einen Behandlungsplan erstellen. Man sollte nicht vergessen, dass das Hauptproblem im Zusammenhang mit Kompositmaterialien deren Kontraktion aufgrund des Aushärtens sowie die nachfolgende Belastung des Materials ist. Heutzutage liegt die Kontraktion nur noch bei 3,8% gegenüber 5% bei älteren Generationen von Kompositmaterialien. Dennoch stellt sie nach wie vor einen wichtigen Faktor dar. Im Fall eines direkten Verfahrens wird versucht, das Problem durch schichtweise Aufbringung des Materials und Aushärtung Schicht für Schicht zu lösen, obwohl auch dies das Phänomen nicht vollständig aus der Welt schafft. Inlays und Onlays wurden präzise für das Ziel der Reduzierung der Aushärtungsbelastung und die Reproduktion einer korrekten Gebissanatomie eingeführt. Dabei ist die einzige Komponente, die in der Kavität noch einer Kontraktion unterliegt, der Kompositzement. Da dieser nur in sehr geringen Mengen verwendet wird, kommt es zu einer signifikanten Reduzierung der Belastung.

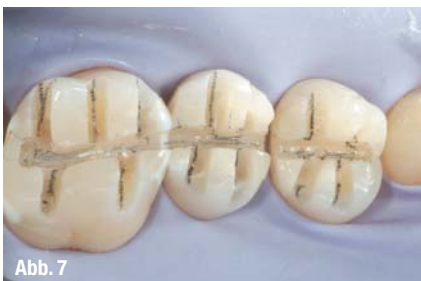

Abb. 7

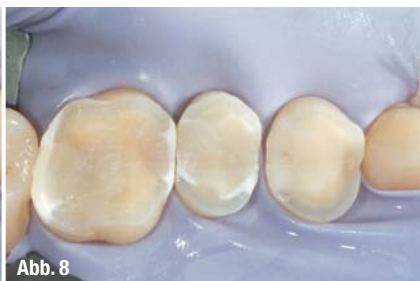

Abb. 8

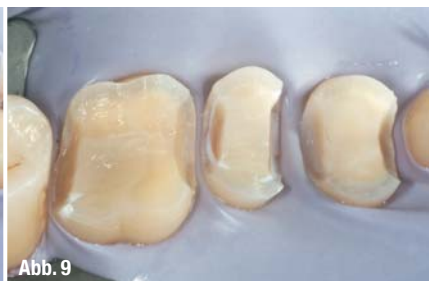

Abb. 9

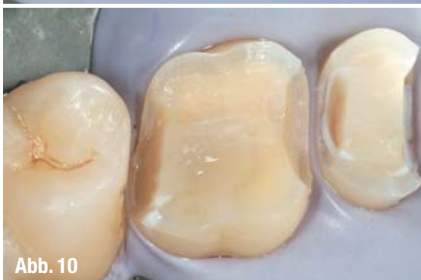

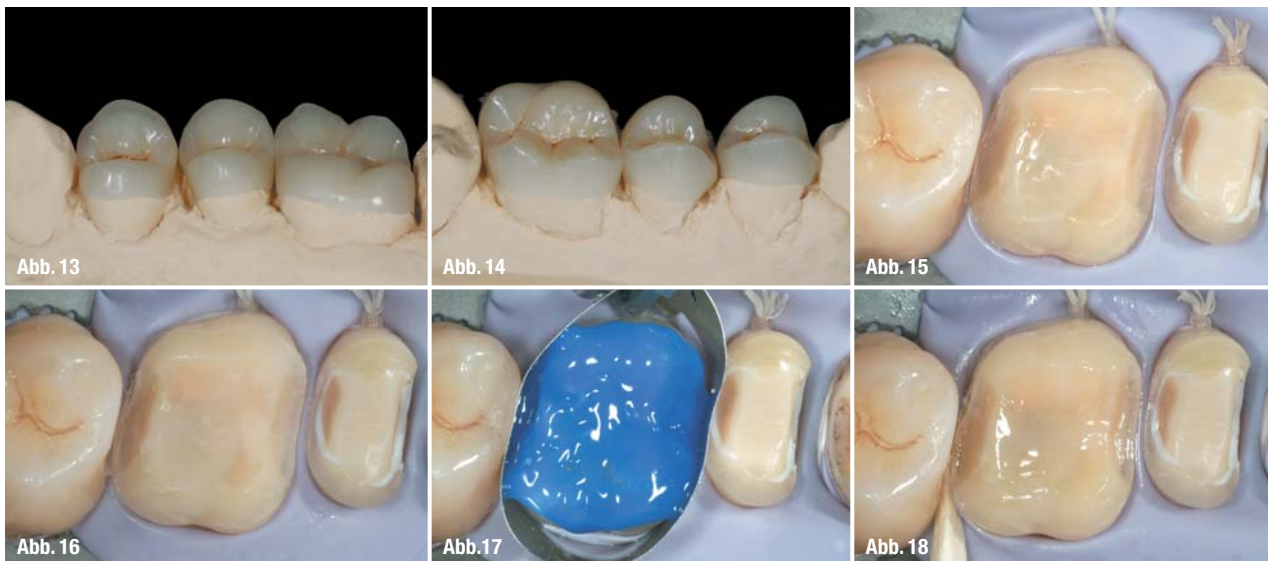
Abb. 10

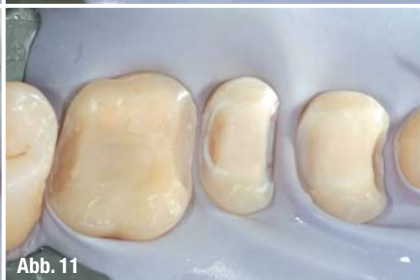

Abb. 11

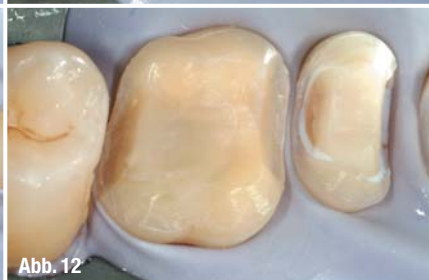

Abb. 12



Die jüngsten klinischen Studien, die zu diesem Thema veröffentlicht wurden, belegen, dass Inlays bei großen Kavitäten eine verbesserte Randabdichtung gewährleisten.

Eine 5-Jahres-Studie konnte auch in puncto Lebensdauer und Haltbarkeit belegen, dass Inlays gegenüber direkten Restaurationen eine prozentual längere Lebensdauer aufweisen.⁵

_Klinischer Fall

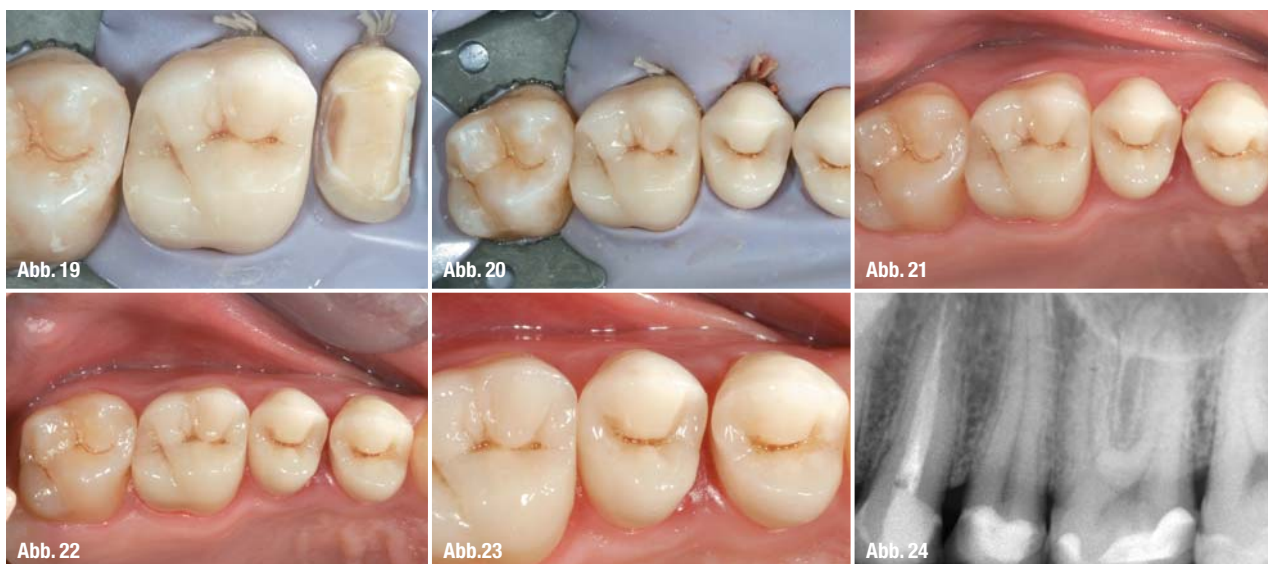Der Patient wies (Abb. 1) eine destruktive Karies bei 2.4 auf sowie Karies und infiltrierte Füllungen bei 2.5 und 2.6 sowie eine schwache OM-Karies von 2.7. Zunächst wurden die alten Restaurationen und das verfallene Gewebe bei 2.4, 2.5 und 2.6 entfernt, um anschließend drei adhäsive Aufbauten mit Kompositmaterial vorzunehmen, im Nachgang zur Wurzeltherapie bei 2.4. Bei 2.7 wurde eine direkte Restauration vorgenommen (Abb. 2).

Wie auf den Abbildungen 3 und 4 zu sehen ist, begünstigte das Verhältnis das Restorationsmaterial/gesunder Zahn die Ausführung von drei höckerdeckenden indirekten Komposit-Layouts.

Nach Isolierung des Operationsbereichs mit Kofferdam (Abb. 5 und 6) wurden 2 mm tiefe Führungsfurchen (Abb. 7) sowohl auf der Okklusalfäche wie auf den Höckerseiten erstellt, um eine ordnungsgemäße und gleichmäßige Entfernung sowohl des Zahngewebes wie auch des alten Restorationsmaterials (Abb. 7) zu gewährleisten.

Eine Vorbereitung mit einer 90°-Box wird auf den mesialen und distalen Kanten (Abb. 9 und im Detail Abb. 10) vorgenommen, mit einer schwachen Auskehlung im Zahnschmelz der vestibulären und palatinalen Kanten (Abb. 11 und im Detail Abb. 12).

Nach Entfernung der Kofferdams wurde ein Abdruck mit einer individuellen Schale unter Verwendung von Silikonmaterial vorgenommen (Extrude Extra Putty + Light Body), gefolgt vom Ausgießen der Modelle und



der Herstellung der Inlays (Abb. 13 und 14). Der Patient sollte sich eine Woche später einfinden, um die endgültigen Strukturen einzuzementieren.

Nach der erneuten Isolierung des Operationsbereichs wurden die Oberflächen der Restaurationen gründlich per Microblasting gereinigt (Abb. 15 und 16). Anschließend wurde mit 37% Phosphorsäure gel 30 Sekunden lang konditioniert, wobei die umgebenden Elemente geschützt wurden (Abb. 17). Nach gründlicher Spülung wurden der Primer und der Bonding-Agent aufgebracht (OptiBond® FL). Währenddessen wurde das Inlay saubergeblasen und mit Silan behandelt (Silan-Primer). Nun kann das Inlay unter Verwendung desselben Kompositmaterials wie bei dessen Herstellung zementiert werden (Premise™ XL1) (Abb. 18).

Um das Inlay in die Kavität einzupassen und überflüssigen Zement entweichen zu lassen, wird das Inlay mit einer Ultraschallsonde zur Vibration gebracht, wodurch sorgfältig jeder Materialüberstand entfernt wird (Abb. 19). Vor der Polymerisation werden die Ränder sorgfältig poliert und mit einer kleinen Bürste in einem schwach beladenen Harz (OptiGuard) endgereinigt. Anschließend folgt die Aushärtung, die 60 Sekunden lang auf jeder Fläche des Inlays durchzuführen ist (Abb. 20). Die Restaurationen wurden sorgfältig poliert, zunächst unter Verwendung von Silikonummispitzen (HiLusterPLUS), anschließend mit einer Diamantpaste (Abb. 21 und 22).

Die Abbildungen 23 und 24 zeigen die Kontrolleergebnisse nach zwei Jahren. Zu sehen sind eine perfekte Integration und Präzision der Randabdichtung.

_ Schlussfolgerungen

Die Wahl einer direkten oder indirekten Restauration hängt von der jeweiligen Größe der Kavität, der

Stärke der Wände sowie dem Vorliegen von zervikalem Zahnschmelz ab.

Bei großen Kavitäten ohne Höcker, jedoch mit zervikalem Zahnschmelz, ist es möglich, ein Inlay zu verwenden. Falls die Kavität von mittlerer Größe ist und keinen zervikalen Zahnschmelz aufweist, kann eine direkte Restauration erfolgen. Falls die verbleibenden Wände eine Stärke von weniger als 2 mm besitzen, werden sie entfernt und es wird eine indirekte Restauration vorgenommen.

Zusammenfassend sind die Verfasser der Ansicht, dass bei Beachtung der vorgenannten Voraussetzungen die Ausführung einer indirekten Restauration unter Verwendung von Kompositmaterialien durchaus in der Lage ist, eine Lebensdauer zu gewährleisten, die mit der von indirekten Metallrestaurationen vergleichbar ist. Darüber hinaus besitzt diese Alternative Vorteile in puncto Ästhetik, Patienten-Compliance und Schonung des verbleibenden Dentalgewebes (Abb. 6).

Literaturliste beim Verlag erhältlich.

_ Autoren

cosmetic
dentistry

Dr. Simone Vaccari

Professor für konservierende Zahnheilkunde,
Universität Ferrara (Akad. Jahr 2006–2007).
Zahnarzt in Modena

Dr. Felice Giulino

Zahnarzt in Mantova und Catanzaro

ANZEIGE

SCHNELL SANFT SICHER STRAHLEND

60 MINUTEN:
STRAHLENDES
LÄCHELN

Rufen Sie uns gebührenfrei an
0800 - 189 05 87

Besuchen Sie uns im Internet
www.britesmile.de

Besuchen Sie uns auf der IDS in Köln
Stand F064 Halle 4.1

Die sichere Zahnaufhellungsmethode für Experten aus der Zahnheilkunde!

Starterpaket-Angebot:

- BriteSmile-Tower kostenlos als Leihgabe,
- 5 Prozeduren inklusive Behandlungs-Kits,
- 50 Patienten- und Nachsorge-Faltblätter,
- Faltblattdisplay und BriteSmile Poster,
- Erwähnung auf unserer Website www.britesmile.de,
- ein Behandlungs-Kit gratis bei Zahlung der Starterpaketrechnung innerhalb von 8 Tagen.

Ihre Investition: € 1.075,00
(exkl. MwSt. und Installation)

BRITE SMILE
It's easy. It works.