

OptiDam - SoftClamp - Fixafloss

La solution complète pour un processus de restauration

Dr. med. Dent. David Gerdolle, Clinique Dentaire Riviera, CH-1800 Vevey

Procédure pas-par-pas pour la préparation d'un patient avec la solution OptiDam™ – SoftClamp™ - Fixafloss™ (Kerr):

Procédure commune (posterior et anterior)

- 1) Selection d'une feuille de digue "antérieure" ou "postérieure » selon les secteurs à restaurer. Anterior OptiDam™ est idéale pour les restaurations allant de canine à canine, Posterior OptiDam™ se prêtent parfaitement aux restaurations des secteurs s'étendant de la première prémolaire à la deuxième molaire.
- 2) Mise en place de la feuille de digue sur le cadre de support en plastique autoclavable (**Image 1**).



Image 1: OptiDam™: digue avec cadre de support




Image 2: OptiDam™: découpage des nips

- 3) Au moyen d'une paire de ciseaux, découpe des nips en regards des dents à restaurer (**Image 2**). Habituellement et selon le type de restauration, la digue englobe une à deux dents mésiales et parfois une dent distale au secteur à traiter.

Procédure Postérieure

- 4) Mise en place du SoftClamp™ en plastique autoclavable au niveau de la perforation la plus distale de la feuille de digue (**Image 3**). Le latex est mis en place au dessus des ailettes latérales du clamp. De part sa forme universelle, adapté pour les secteurs postérieurs à la fois aux molaires et aux prémolaires, de même que grâce à sa construction dans un matériau plus souple que le métal, il est généralement inutile d'essayer le clamp en bouche au préalable afin de s'assurer d'une rétention suffisante.



Image 3: SoftClamp™: placement dans la digue

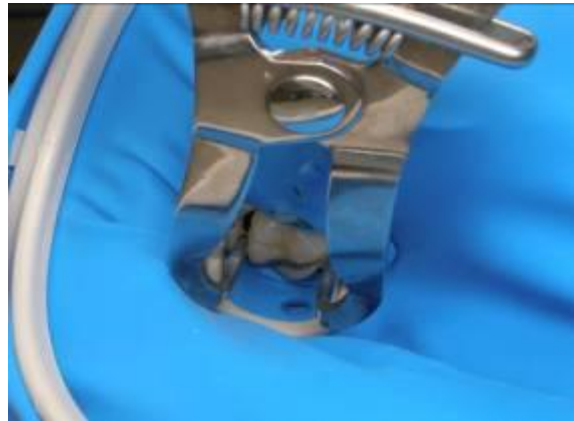


Image 4: SoftClamp™: placement sur la dent

- 5) Mise en place en bouche à l'aide d'une pince à clamp classique, de l'ensemble «clamp-digue-cadre» directement sur la dent la plus distale (**Images 4, 5**). La forme de la digue, réalisée en trois dimensions, ainsi que le design anatomique du cadre de support, qui épouse littéralement le contour du visage du patient, permettent au praticien de positionner l'ensemble sans l'aide de l'assistante. De plus, les contours de la feuille de digue n'étant pas «libres», le patient apprécie généralement de pouvoir respirer en continu par le nez durant toute la phase de mise en place.
- 6) Au niveau du clamp, la digue est ensuite amenée sous les ailettes, afin d'assurer une complète étanchéité du champ opératoire (**Image 6**). Il est rarement nécessaire de réaliser des ligatures complémentaires au moyen d'un fil de soie; les nips sont effectivement suffisamment espacés à l'origine, pour disposer d'une largeur de latex importante entre deux dents.

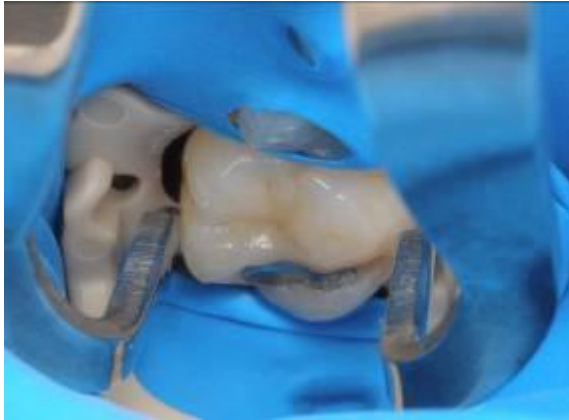

Image 5: SoftClamp™: digue sous ailettes

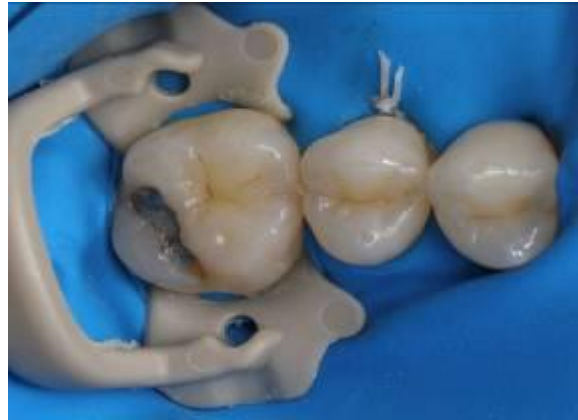

Image 6: SoftClamp™: digue sous ailettes

- 6bis)** Ainsi, les papilles interdentaires sont « englobées » totalement en même temps que le sertissage cervical des dents adjacentes se réalisent naturellement. A noter que l'épaisseur assez importante du latex contribue également à l'efficacité de ce positionnement.
- 7)** La souplesse remarquable de OptiDam™ permet de mettre en place le champ opératoire d'emblée, avant l'utilisation des instruments rotatifs. Le praticien pourra en effet sans effort excessif et donc sans gêne de ses mouvements, appuyer au besoin la tête des contre-angles sur la feuille de digue pendant les préparations. A noter également que la souplesse du latex de OptiDam™ est très appréciée des patients. Aucune remarque particulière n'a en outre été formulée à propos du «goût» de la feuille de digue.

Procédure antérieure

- 4bis)** L'ensemble digue-support anatomique est mise en place directement avec les doigts du praticien sur les dents antérieures. Au besoin, les points contacts interdentaires sont franchis à l'aide d'un fil de soie classique.

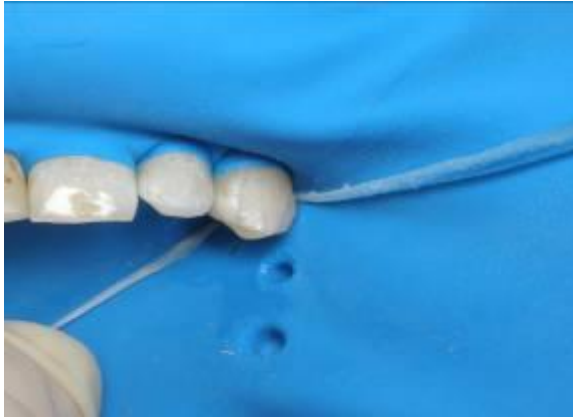

Image 7: Fixafloss™: placement dans la bouche

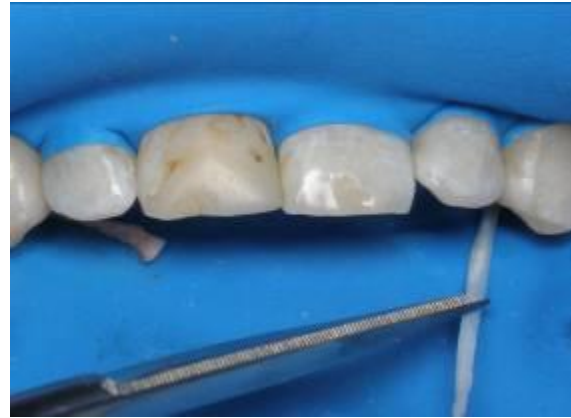

Image 8: Fixafloss™: coupure fil

En distal des dents les plus distales, le Fixafloss™ est ensuite inséré à la façon d'un fil de soie interdentaire classique (**Image 7**). Son revêtement ciré facilite son engagement. Il convient d'engager le Fixafloss™ au niveau de la limite à partir de laquelle la ganguie de silicone bleue le rend graduellement plus épais. Il suffit alors ensuite de tracter légèrement le Fixafloss™ dans l'espace interdentaire, jusqu'à sentir une résistance. Attention, une traction excessive ne stabilise pas d'avantage la digue et peut produire des douleurs pour le patient, si l'épaisseur engagée force en écartant les dents adjacentes.

Le Fixafloss™ est finalement coupé de part et d'autre de la portion en silicone bleue (**Image 8**). Le Fixafloss™ se retire en fin de traitement de façon naturelle, dans le sens inverse de sa mise en place.

En conclusion:

L'association OptiDam™ - SoftClamp™ – Fixafloss™ facilite, optimise et sécurise la mise en œuvre du champ opératoire dans un nombre très variés de situation cliniques. L'ergonomie du système permet en particulier au seul praticien de préparer aisément son acte opératoire alors que l'assistante peut se concentrer sur la finalisation du plateau technique. Ou quand ergonomie rime avec gain de temps, de confort autant qu'avec diminution du stress.