

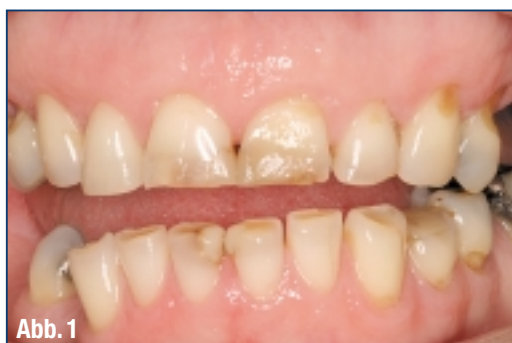Neuer Nanofüller

Kunstvolle Komposit-arbeiten mit Premise

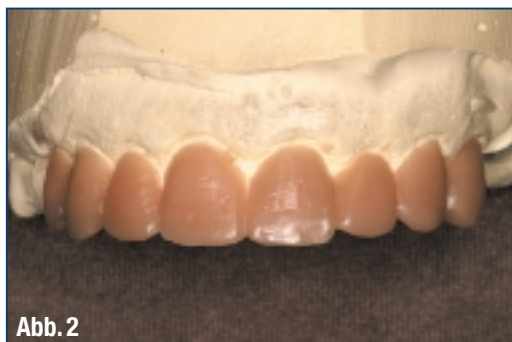Die neue Sorte von Kompositmaterialien mit sehr kleinen Füllstoffpartikeln ermöglicht Zahnärzten, sowohl belastbare als auch lebensechte ästhetische Restaurationen herzustellen. Diese neuen Komposit-Typen mit der Bezeichnung „nanogefüllte Komposits“ versprechen bessere Polierbarkeit, langlebigen Hochglanz, bessere Handhabung und hohe Festigkeit.

Autor: Dr. Christopher CK Ho, BDS Hons, Sidney / Grad Dip Clin Dent, Sidney

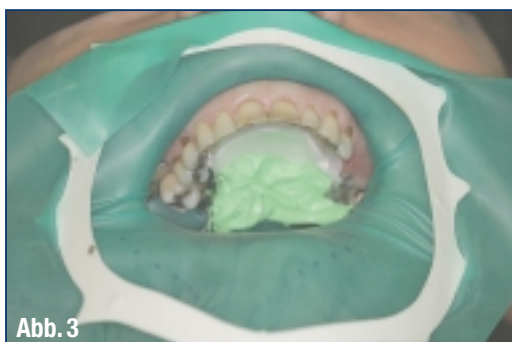
(Abb. 1) ▶
Präoperative Beurteilung und Farbauswahl.



(Abb. 2) ▶
Diagnostisches Wax-up.



(Abb. 3) ▶
Anlegen des Kofferdams.



■ **Premise der Firma KerrHawe** ist das dritte nanogefüllte Komposit aus dieser neuen Klasse von Materialien. Es zeigt sehr beeindruckende Eigenschaften. Viel kleinere Füllpartikel (0,02 Mikron im Vergleich zu 0,4–1 Mikron bei den Hybridkomposits) führen zu einem höheren Füllergehalt von etwa 84 % nach Gewicht und 69 % nach Volumen. Dieser höhere Füllergehalt ermöglicht eine sehr viel geringere Schrumpfrate, die KerrHawe mit 1,6 % angibt. Der höhere Fülleranteil erlaubt auch eine bessere Politur, wobei die Restauration den Hochglanz leichter annimmt und behält, ohne dass er auf lange Sicht spürbar nachlässt.

Mit der kleineren Partikelgröße gibt es einen eher chamäleonartigen Effekt mit stärkerer Streuung des Lichts. Wenn sichtbares Licht auf die Füllpartikel mit 0,02 Mikron trifft, wird es deutlich stärker gestreut als bei einem Komposit mit größeren Partikeln. Einen Großteil der Streuung ermöglicht der natürliche Zahn selbst. Mehr Streuung bringt zwei wesentliche Vorteile mit sich. Erstens erlaubt sie eine hervorragende Anpassung der Restauration (den „Chamäleon-Effekt“) und zweitens ergibt sie eine lebendige Ästhetik. Der andere Vorteil ist, dass die Festigkeit auch bei der verbesserten Ästhetik nicht beeinträchtigt wird, mit einer Biegefestigkeit (128 MPa) ähnlich der vieler Hybridkomposits. Dies ist sehr viel versprechend, da wir mit diesem Material nun offensichtlich ein echtes Universalkomposit zur Verfügung haben, das für posteriore und anteriore Restaurationen verwendet werden kann, ohne die Nachteile, die wir bei mikrogefüllten und Hybridkomposits zu akzeptieren gelernt haben.

Bei der Herstellung einer lebendigen, natürlich aussehenden Restauration ist es wichtig, immer

daran zu denken, dass Zähne polychromatisch sind und einen dreidimensionalen Effekt haben. Mit Pre-mise können wir unsere Kompositrestaurationen so schichten, dass wir die natürliche Zahnschichten nachahmen. Wir können sukzessive Schichten von Dentin, Schmelz und Transparenzen sowie Effekte mit optischen Eigenschaften aufbauen, die das Licht wie natürliche Zähne reflektieren, brechen, absorbieren und übertragen. Das Schichten unserer Füllung reduziert die Polymerisationsschrumpfung und verbessert die Ästhetik der Restauration. Das folgende Beispiel beschreibt die Verwendung des direkten Komposits für die Verblendung der Frontzähne zur Verbesserung der Ästhetik des Patienten.

Schrittweises Vorgehen

1. Präoperative Beurteilung und Farbauswahl: Vor der Restauration der Zähne wurde eine vollständige Anamnese aufgenommen und eine umfassende Untersuchung durchgeführt. Die Faktoren, die die Schädigung der Zähne und Okklusion verursachten, wurden beurteilt, und der Behandlungsplan enthielt

zusätzliche Behandlungsschritte, die nach der Restauration der Frontzähne erfolgten und nicht in den Rahmen dieses Artikels gehören. Die Auswahl der Farbe sollte zu Beginn der Sitzung und vor dem Legen des Kofferdams erfolgen, um eine falsche Farb-anpassung auf Grund der Dehydrierung und anschließenden Erhöhung des Farbwerts zu vermeiden. In diesem Fall wurde eine hellere Farbe gewählt, um das ästhetische Gesamtergebnis zu verbessern.

2. Diagnostisches Wax-up: Es wurde ein diagnostisches Wax-up des Falls durchgeführt, da der Patient eine gleichmäßigere Symmetrie der Zähne in Verbindung mit einer verbesserten Lachlinie wünschte.

3. Anlegen von Kofferdam: Die Zähne wurden mit Kofferdam isoliert, um eine angemessene Trockenlegung zu erreichen. Dabei wurde der Kofferdam über den gesamten Zahnbogen gelegt und der Gaumen mit einer Watterolle sowie Bissregistrierungsmaterial versiegelt, um freien Zugang zu allen Frontzähnen zu schaffen. Dies ermöglicht einen Schutz vor Kontamination durch Blut, Speichel und Sulkusflüssigkeit, um eine optimale Haftung unserer Bondingmittel zu gewährleisten.

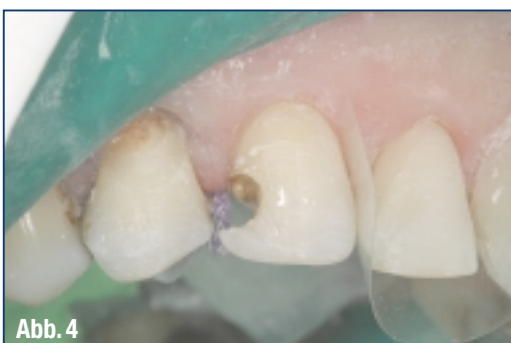

Abb. 4

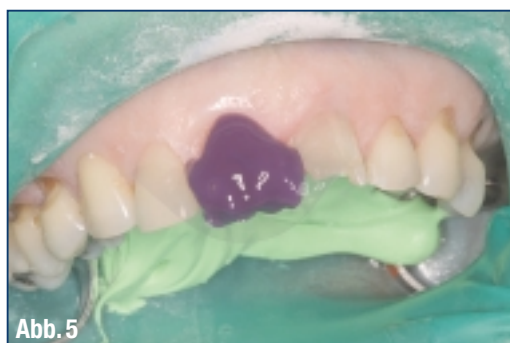

Abb. 5

♦ (Abb. 4) Entfernung alter Füllungen und/oder Karies.

♦ (Abb. 5) Jeder Zahn wird einzeln angeätzt.

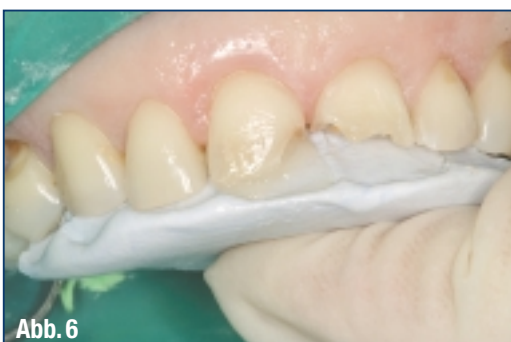

Abb. 6

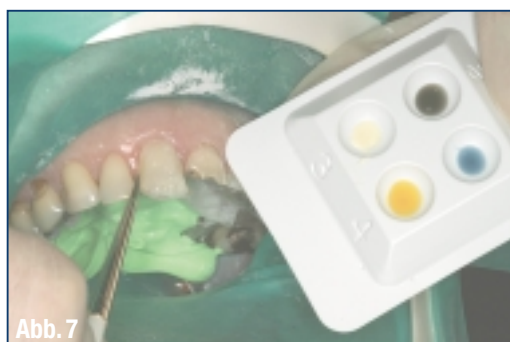


Abb. 7

♦ (Abb. 6) Die erste Schicht wurde auf den Silikon-schlüssel appliziert und an die Zahnschicht gedrückt.

♦ (Abb. 7) Als dritte Schicht folgt die Kernfarbe des Komposits.

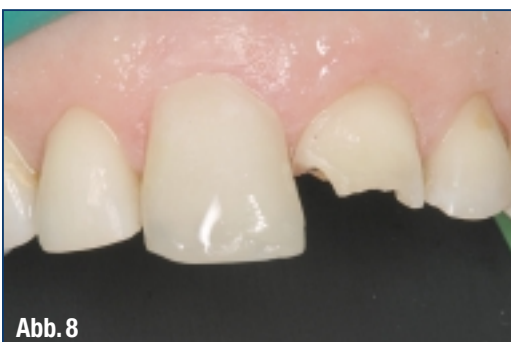

Abb. 8

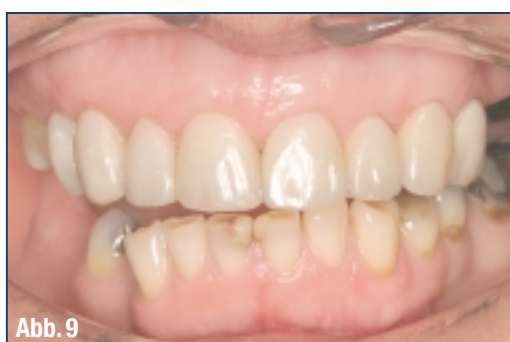

Abb. 9

♦ (Abb. 8) Aufbau der künstlichen Schmelzschicht.

♦ (Abb. 9) Die anderen Zähne wurden auf die gleiche Weise aufgebaut und die Restaurationen ausgearbeitet sowie poliert.



Dr. Christopher CK Ho,
BDS Hons, Sydney

Dr. Christopher Ho erhielt seinen Grad als Bachelor in Zahnärztlicher Chirurgie mit First Class Honours 1994 von der University of Sydney und schloss 2001 seine Weiterbildung in Klinischer Zahnheilkunde im Bereich orale Implantate mit Diplom ab. Er ist aktives Mitglied der Ausbildungsfakultät und an der Lehre und Schulung in Kursen über restaurative Zahnheilkunde beteiligt. Gegenwärtig ist er Clinical Associate der Faculty of Dentistry an der Universität Sydney. Neben seiner Tätigkeit in der Ausbildung von Studenten hat er in und außerhalb von Australien Vorträge und fortlaufende Weiterbildungskurse über ein breites Themenspektrum im Zusammenhang mit kosmetischer und Implantat-Zahnheilkunde gehalten. Er führt eine erfolgreiche Privatpraxis mit den Schwerpunkten umfassende ästhetische Zahnheilkunde und Implantologie in Sydney, Australien.

4. Matrize aus Silikonnetzmasse: Es wurde ein Silikonsschlüssel des diagnostischen Wax-ups zur Übertragung der neuen Längen und Dimensionen auf die direkten Veneers angefertigt. Dieser Silikonsschlüssel wird einprobiert, wobei möglicherweise noch Überstände entfernt werden müssen, damit er genau passt.

5. Die Entfernung alter Füllungen und/oder von Karies wird mit rotierenden Instrumenten vorgenommen. Dabei wird jegliches kariöses Dentin zusammen mit Kompositresten und Verfärbungen entfernt. Die Präparation umfasst nur erkrankte Zahnsubstanz, und die adhäsive Präparationsform erhält so viel gesunde Substanz wie möglich.

6. Jeder Zahn wurde dann einzeln anhand der „Total-Etch-Technik“ mit 37 %iger Phosphorsäure auf Schmelz und Dentin für nur 15 Sekunden angeätzt. Die Nachbarzähne werden mit einem Zelluloidstreifen isoliert, damit nicht versehentlich Ätzmittel auf sie gelangt. Anschließend wurde der Zahn gründlich mit Wasserspray abgespült und feucht belassen. Mit einem Einmalapplikator wurde für 20 Sekunden Optibond Solo Plus (KerrHawe) aufgetragen. Dies wird mit bürstenden Bewegungen durchgeführt und hinterlässt eine glänzende Dentinoberfläche als sichtbares Zeichen der richtigen Imprägnierung. Das Bonding wird lichtgehärtet.

7. Die erste Schicht wurde auf den Silikonsschlüssel appliziert und an die Zahnsubstanz angedrückt. Dieser erste Schritt erfolgte mit einer transparenten Schicht Premise als Ersatz für den Schmelz.

8. Die nächste Schicht bestand aus opakem Komposit als Ersatz für die Dentinschicht. Sie soll das Durchscheinen oder die Transparenz verhindern, die auftreten kann, wenn die Restauration im Inneren nicht über eine ausreichende Opazität verfügt. Diese opake Schicht ist besonders wichtig bei großen Klasse-III- oder -IV-Restaurationen oder wenn, wie in diesem Fall, die Restauration mit einer Verlängerung des Zahns verbunden ist.

9. Als nächste Schicht folgt die Kernfarbe des Komposits. In diesem Fall wurde eine Schicht A2-Komposit im zervikalen Drittel gelegt, mit einem allmählichen Übergang zu A1 in Richtung Schneidekante. Die Adaptation des Komposits wird mit Malpinseln und einem dünnen flachen Kunststoffinstrument durchgeführt. Das Komposit wurde so aufgetragen, dass inzisal Dentinzapfen entstanden, wie auf der Abbildung zu sehen, was durch eine zusätzliche Tiefenwirkung zur Dreidimensionalität der Restauration beiträgt. Verschiedene Farbmassen (Color Plus – KerrHawe) wurden dann auf die Restauration appliziert, um dem Zahn natürlich aussehende optische Effekte zu geben. Gelbe Farbmasse wird in den Approximalkbereichen aufgetragen, blaue und graue Transparenzen in der Inzisalregion und weiße Farbmasse direkt an der Schneidekante, um einen „Lichtkranzeffekt“ zu simulieren. Auf die Oberfläche des Kernkomposits wurde ebenfalls eine sehr diffuse

Schicht weißer Farbmasse appliziert, um den Farbwert der Restauration anzuheben.

10. Aufbau der künstlichen Schmelzschicht: Es wurde bereits gesagt, dass die Farbe eines Zahnes vom Dentin kommt, wobei der Schmelz wie ein Faseroptikbündel zur Lichtübertragung wirkt. Deshalb ist die letzte Schmelzschicht eine transparente Schicht. Eine abschließende Schicht transparentes Premise wurde also nun über die Körperfarbe des Komposits und die eingebrachten Farbmassen gelegt. Auf Grund ihrer Transparenz erlaubt sie das Durchscheinen der Farbe des darunter liegenden Füllungsmaterials und der Farbmassen und gibt dem Zahn eine realistische Tiefe und Farbe mit all den optischen Charakteristika in einem natürlichen Zahn.

11. Die anderen Zähne (14–24) wurden auf die gleiche Weise aufgebaut und die Restaurationen ausgearbeitet sowie poliert, um die Form, Kontur und den Glanz der natürlichen Bezahnung wiederherzustellen. Die initiale Konturierung wird mit mehrfach gerillten Finierern und Finierscheiben für die approximalen Konturen vorgenommen. Alle Bereiche der Restauration werden poliert und die Füllungen auf okklusale Interferenzen überprüft. Dann werden alle Ränder mit 37%iger Phosphorsäure angeätzt und es wird ein Oberflächenversiegler (Optiguard) aufgetragen und ausgehärtet, um jegliche Mikrofrakturen zu versiegeln, die während der Ausarbeitung entstanden sind. Die Politur wird mit Silikongummispitzen und Occlubrush (Hawe-Neos) durchgeführt, wobei die Oberflächenstruktur und -anatomie erhalten bleibt. Mit diesen Ausarbeitsverfahren werden eine hervorragende Politur und ein exzellenter Hochglanz erreicht, die bisher nur an unversehrten Zähnen oder Keramikrestaurationen zu sehen waren.

Zusammenfassung

Dieser Artikel beschreibt die Verwendung eines nanogefüllten Komposits und demonstriert die adhäsive Schichttechnik, die die Morphologie und Ästhetik natürlicher Zähne wiederherstellen kann. Premise besitzt exzellente physikalische Eigenschaften mit ultra-niedriger Schrumpfung und einer Festigkeit ähnlich der von Hybridkomposits. Es verfügt über eine sehr gute Polierbarkeit und hervorragende Handhabungseigenschaften, da es modellierbar und nicht klebrig ist. Erste klinische Versuche zeigen herausragende Resultate; die langfristige Haltbarkeit dieser Restaurationen muss jedoch noch in künftigen klinischen Studien beurteilt werden.

Die neue Sorte nanogefüllter Komposits mit kleineren Partikelgrößen, -formen und -zusammensetzungen bieten eine sehr hohe Polierbarkeit, die mit der von Zahnschmelz vergleichbar ist, und durch die Weiterentwicklung der physikalischen und optischen Eigenschaften kann der Zahnarzt natürliche Ästhetik bei anterioren und posterioren Restaurationen wiederherstellen. ◀◀