

Moderni Orientamenti nei Restauri Adesivi Indiretti nei Settori Posteriori

di Simone Vaccari e Felice Giulino

L'evoluzione dei materiali dentari, intesa come miglioramento delle loro proprietà chimico-fisiche e della loro biocompatibilità e il progredire delle tecniche operative, hanno permesso all'odontoiatria di superare i suoi scopi preventivi e riabilitativi ponendo in tal modo l'operatore in grado di focalizzare la sua attenzione sull'aspetto estetico insito nell'atto restaurativo. Infatti l'introduzione dei materiali estetici, prime fra tutte le resine composte, la loro evoluzione merceologica e la realizzazione di nuove procedure cliniche destinate alla loro utilizzazione hanno reso possibile l'esecuzione di restauri che, nel rispetto della riabilitazione morfologica e funzionale, possono essere definiti estetici in quanto vengono ad armonizzarsi con il naturale aspetto degli altri elementi dentari (1).

I compositi dentali sono dei prodotti a base di riempitivi inorganici in una matrice organica che contiene vari additivi, come per esempio inizializzatori, stabilizzatori, pigmenti. Un composito ideale deve soddisfare contemporaneamente dei requisiti fisico-meccanici, clinici, tossicologici ed estetici spesso in contrasto l'uno con l'altro. Il non raggiungimento da parte dei compositi dei requisiti ideali era la causa principale della bassa vita media dei restauri ibridi nei settori posteriori soprattutto se paragonata alla vita media dei restauri in amalgama. Sono stati compiuti vari sforzi per migliorare le performances cliniche dei compositi principalmente basandosi sui seguenti parametri:

- riduzione della contrazione da polimerizzazione sui margini per prevenire l'insorgenza di carie secondarie;
- miglioramento delle proprietà meccaniche, specialmente la resistenza all'usura;
- miglioramento della biocompatibilità riducendo l'eluizione dei componenti (2).

Lo sviluppo di diversi sistemi resinosi e il miglioramento delle loro proprietà fisico-chimiche, in modo particolare con l'avvento della nanotecnologia, hanno provocato il loro utilizzo anche nei denti del settore posteriore (3-4). Nel passato infatti per i restauri posteriori si è fatto largo uso di materiali metallici, non estetici per il diverso colore, ma che mantengono, se bene eseguiti, un buon sigillo marginale nel tempo. Questi, per essere stabili in cavità, necessitano, però, di macroritenzioni, per cui spesso siamo costretti ad eliminare tessuto sano e sacrificare notevoli porzioni di dente. Al contrario, con l'odontoiatria adesiva, il restauro viene ancorato al substrato dentale attraverso un trattamento che ci risparmia questo sacrificio di tessuti.

I restauri intracoronali metallici producono, inoltre, nell'interfaccia dente-ricostruzione degli ossidi responsabili di discromie non facilmente eliminabili. Essi, per altro, non proteggono né

rafforzano il dente, ma sono sempre più evidenti microfratture verticali ed orizzontali, con prognosi negativa. Se, dunque, si utilizza un sistema adesivo, almeno nella prognosi a breve e medio termine, la struttura dentale risulterà potenziata fino quasi all'originale. I vantaggi dell'odontoiatria adesiva risultano quindi essere la conservazione del tessuto dentale durante la preparazione della cavità, più comfort per il paziente, più estetica, minor ricorso a corone complete e trattamenti endodontici.

Gli scopi dell'odontoiatria restaurativa sono non solo quello di ripristinare una corretta anatomia dentale, ma anche quello di restituire un'adeguata funzione, proteggere la polpa ed eseguire restauri invisibili ed estetici. Per arrivare a soddisfare questi quattro punti si deve procedere prima attraverso un accurato esame obiettivo poi, attraverso un esame strumentale, per arrivare ad una corretta diagnosi e ad un piano di trattamento. Si ricorda che il problema più grande dei materiali compositi è la contrazione da polimerizzazione e gli stress che da essa ne derivano: oggi si aggira intorno al 3,8% contro il 5% dei vecchi compositi, ma è comunque una realtà di estrema importanza. Nel caso della tecnica diretta si cerca di ovviare stratificando il materiale e polimerizzando strato per strato, anche se con questa metodica il problema non si elimina completamente. Proprio con lo scopo di ridurre gli stress da polimerizzazione e riprodurre l'anatomia dentale furono introdotti gli inlays e gli onlays con i quali l'unico elemento che va incontro a contrazione, nella cavità, è il composito usato per la cementazione. Essendo questo rappresentato in minima quantità gli stress sono notevolmente ridotti.

Gli ultimi studi clinici pubblicati in letteratura dimostrano che gli intarsi permettono di ottenere un miglior sigillo marginale in caso di grandi cavità.

Anche per quanto riguarda la durata e la sopravvivenza, uno studio a cinque anni dimostra che gli intarsi presentano una durata percentualmente maggiore rispetto ai restauri diretti (5).

Caso Clinico

Il paziente si presenta (Fig. 1) con grossa carie destrutturante a carico del 2.4, carie e otturazioni infiltrate a carico del 2.5, 2.6 e una piccola carie OM del 2.7. Si è proceduto alla rimozione dei vecchi restauri e del tessuto cariato a carico del 2.4, 2.5, 2.6, per poi eseguire tre build up adesivi con materiale composito, previa terapia canalare del 2.4; mentre sul 2.7 è stato eseguito un restauro diretto (Fig. 2).

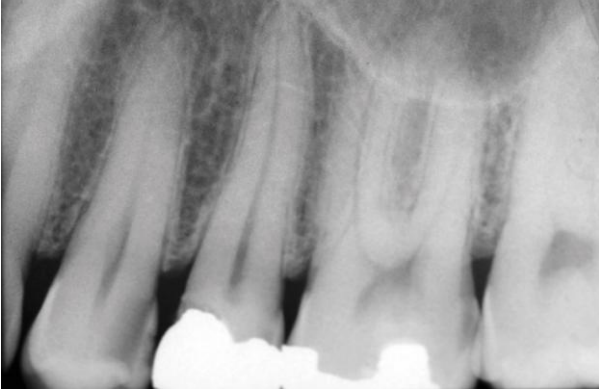


Fig. 1

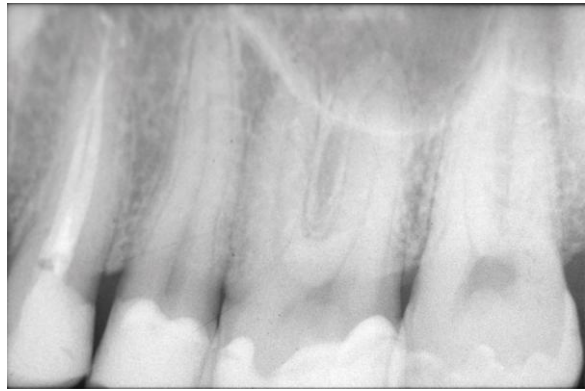

Fig. 2

Come si può notare dalla foto 3 e 4 (Fig. 3 e 4) il rapporto tra materiale da otturazione e dente sano ha fatto propendere per l'esecuzione di tre intarsi con tecnica indiretta in composito a ricoprimento cuspidale.

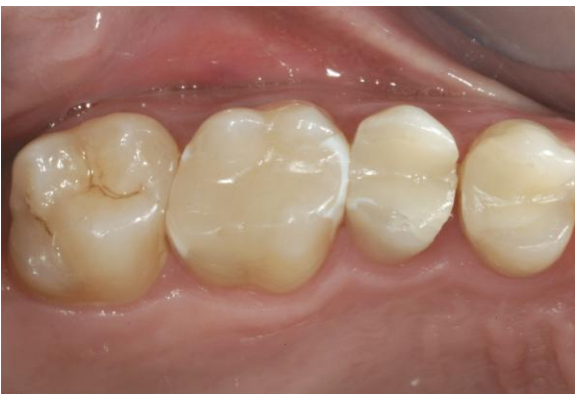

Fig. 3

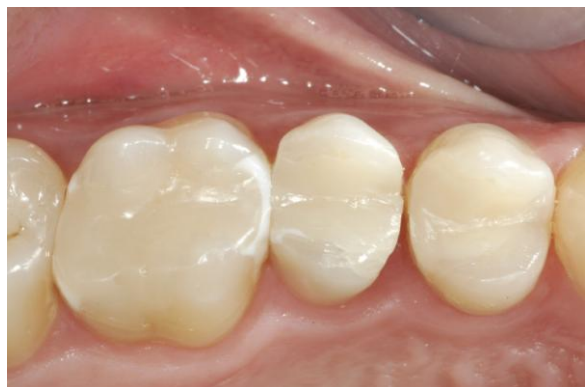

Fig. 4

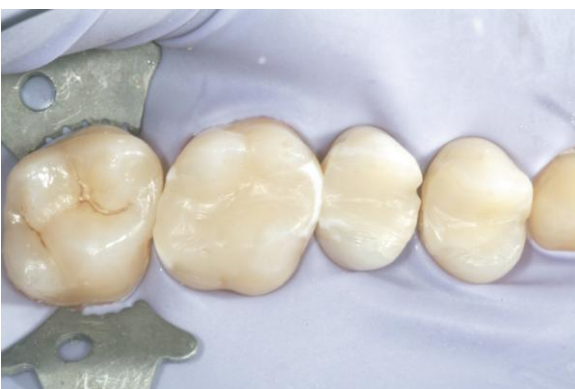

Fig. 5

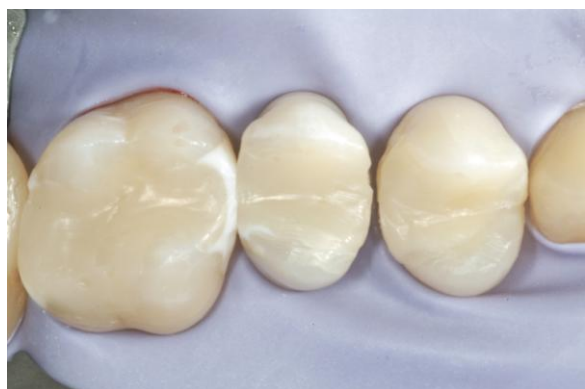

Fig. 6

Dopo aver isolato il campo operatorio con diga di gomma (Fig. 5 e 6) sono stati eseguiti dei solchi guida della profondità di 2 mm (Fig. 7) sia sulla superficie oclusale che sui versanti cuspidali al fine di avere una corretta e omogenea rimozione sia del tessuto dentale che del build up (Fig. 8).

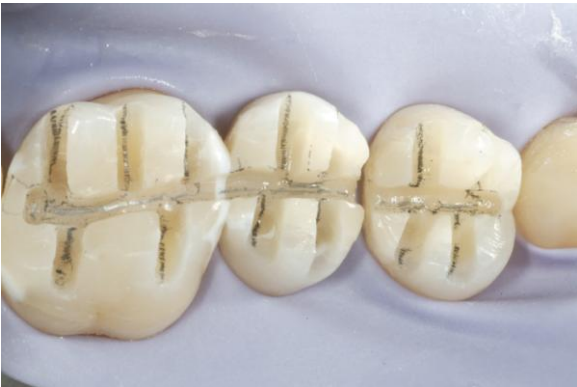

Fig. 7

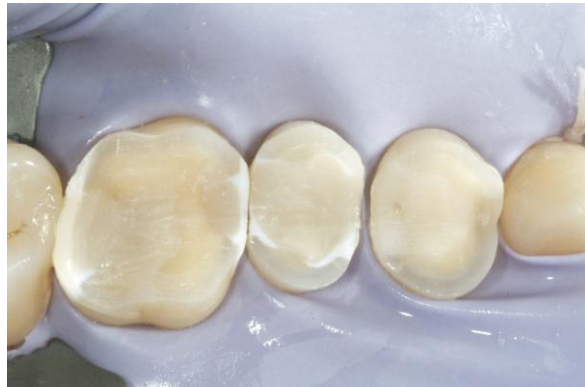

Fig. 8

Sui versanti mesiali e distali viene effettuata una preparazione con box a 90° (Fig. 9 e in dettaglio Fig. 10), mentre sui versanti vestibolari e palatini è stato eseguito un modesto bisello dello smalto (Fig. 11 e in dettaglio Fig. 12).

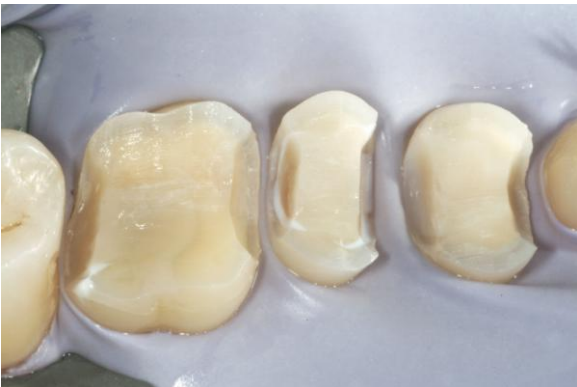

Fig. 9

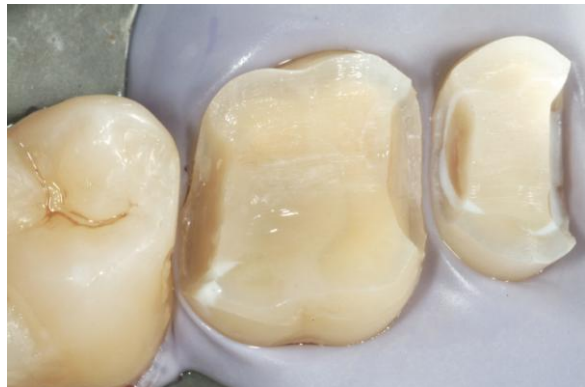

Fig. 10

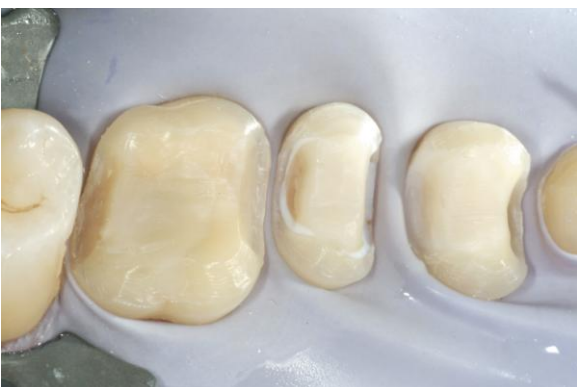

Fig. 11

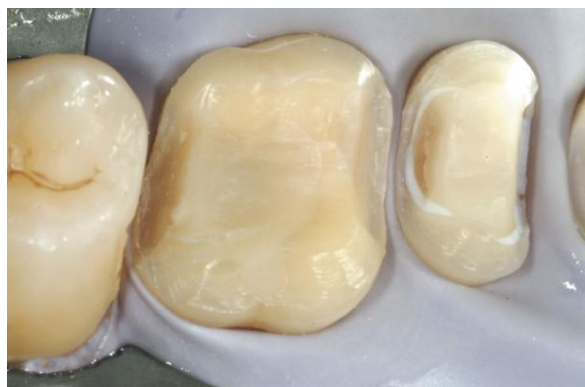

Fig. 12

Dopo la rimozione della diga di gomma si è proceduto alla presa dell'impronta con cucchiaio individuale e materiale siliconico (Extrude Extra Putty + Light Body), si è proceduto pertanto alla colatura dell'impronta e alla modellazione degli intarsi su modellini in gesso (Fig. 13 e 14). A distanza di una settimana il paziente viene richiamato per effettuare la cementazione dei manufatti definitivi.

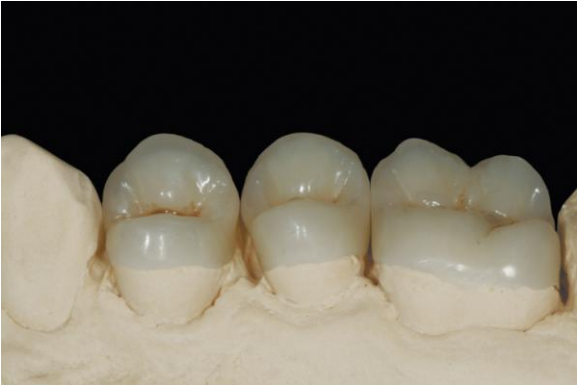

Fig. 13

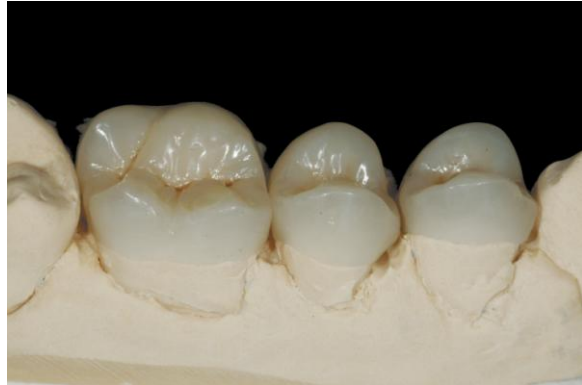

Fig. 14

Isolato nuovamente il campo operatorio si è proceduto alla microsabbatura degli elementi dentari al fine di detergere accuratamente le superfici (Fig. 15 e 16). Si è effettuata la mordenzatura con acido ortofosforico al 37% per 30 secondi proteggendo gli elementi vicini (Fig. 17); dopo accurato lavaggio viene applicato il primer e il bonding (OptiBond® FL); nel frattempo l'intarsio viene sabbato e silanizzato (Silane primer). A questo punto l'intarsio è pronto per essere cementato utilizzando come cemento lo stesso composito con cui è stato costruito l'intarsio (Premise™ XL1) (Fig. 18).

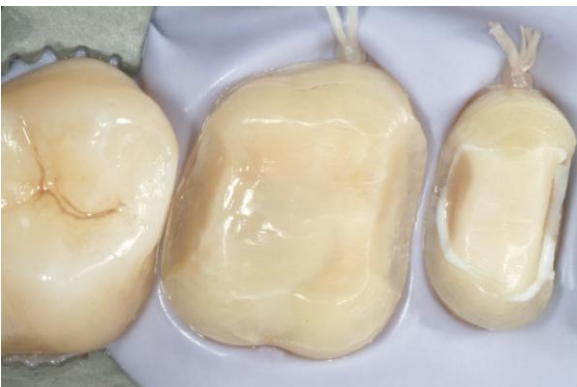

Fig. 15

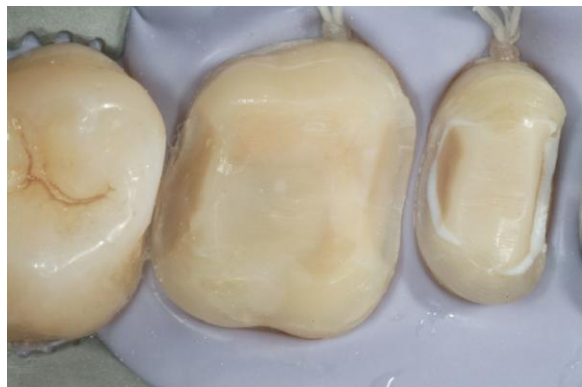

Fig. 16



Fig. 17

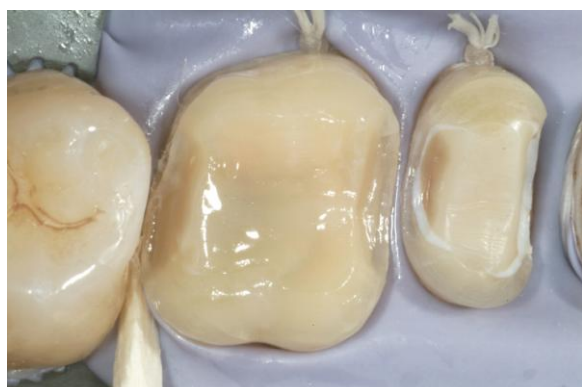

Fig. 18

Per favorire l'adattamento dell'intarsio alla cavità e fare fuoriuscire il cemento in eccesso l'intarsio viene vibrato con puntale ultrasuoni (Fig. 19) rimuovendo poi accuratamente tutti gli eccessi (Fig. 20). Prima della polimerizzazione i margini vengono attentamente lucidati e rifiniti con un pennellino imbevuto di una resina poco caricata (OptiGuard). A questo punto si è proceduto alla polimerizzazione che deve essere effettuata per 60 secondi su ogni superficie dell'intarsio (Fig. 21). I restauri sono stati accuratamente lucidati tramite l'utilizzo di gommini in silicone (HiLuster^{PLUS}) prima e pasta diamantata poi (Fig. 22 e 23).

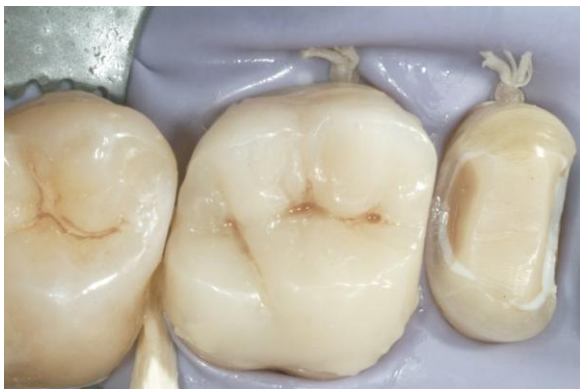

Fig. 19

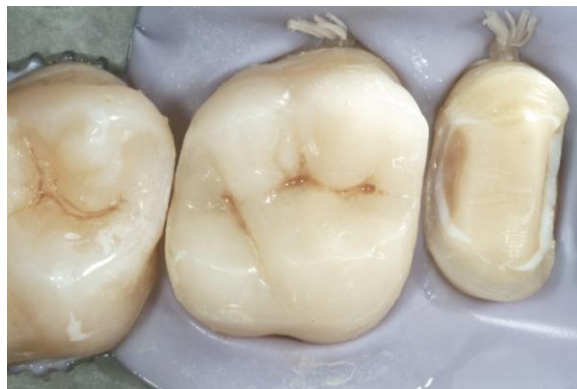

Fig. 20

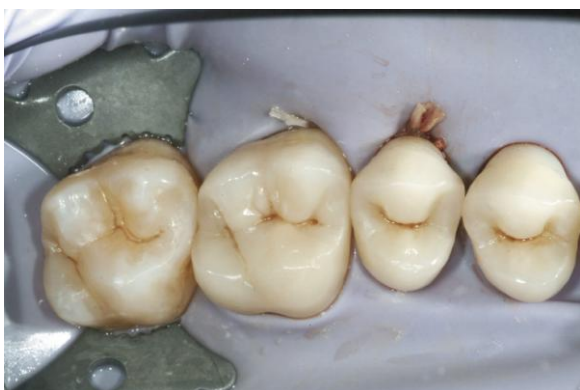

Fig. 21

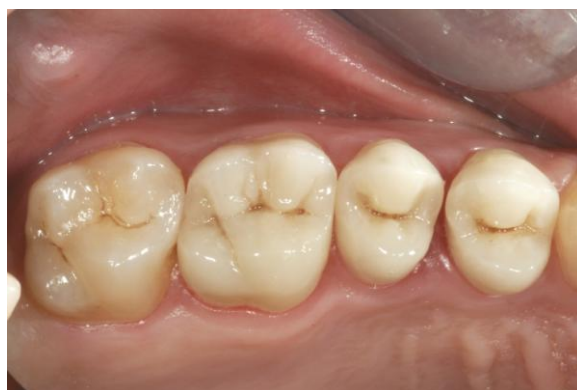

Fig. 22

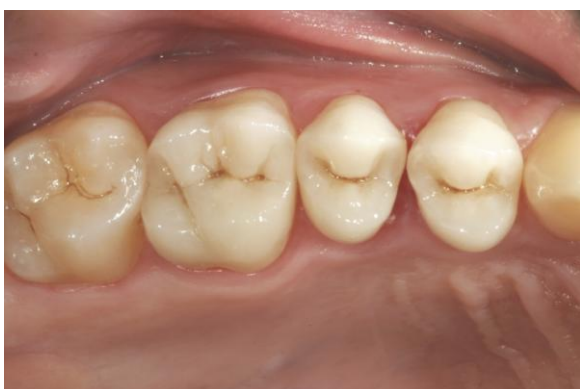

Fig. 23

Nella figura 24 e 25 si possono notare i controlli a distanza di due anni, apprezzando la perfetta integrazione così come la precisione del sigillo marginale.

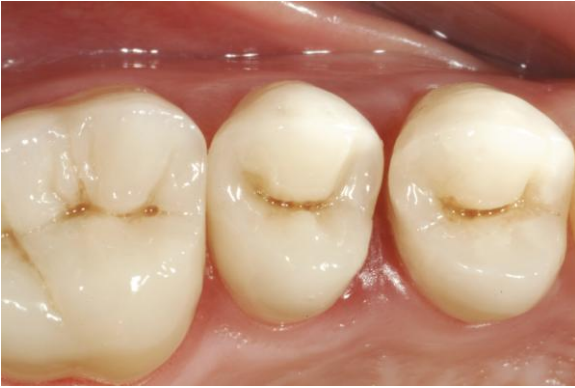

Fig. 24

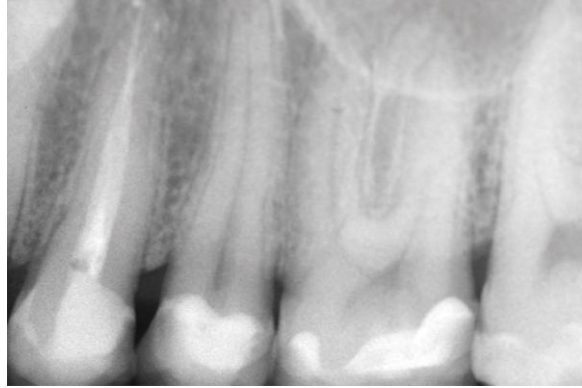


Fig. 25

C o n c l u s i o n i :

La scelta del restauro, diretto o indiretto, è determinata dalla grandezza della cavità, dallo spessore delle pareti e dalla presenza o meno di smalto a livello cervicale: in cavità di grandi dimensioni senza cuspidi ma con presenza di smalto cervicale si può procedere con un intarsio. Se la cavità è di medie dimensioni senza smalto cervicale si può procedere con un restauro diretto, se le pareti residue hanno uno spessore inferiore a 2 mm, si abbattano e si può eseguire un restauro indiretto. In conclusione gli autori affermano che se le condizioni sopraelencate vengono rispettate l'esecuzione di un restauro indiretto con materiali compositi è in grado di assicurare una durata paragonabile ai restauri indiretti metallici con il vantaggio di una migliore resa estetica, una maggiore compliance del paziente e un maggior rispetto dei tessuti dentali residui. (6)

Contributors:

Dr. Simone Vaccari

Professore a contratto Cattedra di Odontoiatria Conservatrice III, Università degli Studi di Ferrara (A/A 2006-2007).

Libero professionista in Modena.

Dr. Felice Giulino

Libero professionista in Mantova e Catanzaro.

Bibliografia:

1. Grandini R, Rengo S, Strohmenger L. odontoiatria restaurativa. Capitolo 10 pag 273; 1999.
2. Bayne SC. Perspectives. Our future in restorative dental materials. J Esth. Dent. 2000; 12: 175-183.
3. Scheibenbogen A, Manhart J, Kunzelmann KH, Hickel R. One-year clinical evaluation of composite and ceramic inlays in posterior teeth. J. Prost. Dent. 1998 ; 80:410-416.
4. Youngblood TA et All. Wear and select mechanical properties of a zirconia nanofilled resin composite. J.Dent. Res 2000;79:365.
5. Spreafico R, Dietschi D. restauri adesivi non metallici, scienza e tecnica dentistica. Edizioni internazionali 1997.
6. Hickel R, Manhart J, Garcia- Godoy F. Clinical results and new developments of direct posterior restoration. Am. J. Dent. 2000; 13:41-54.