

R E D B O N D I N G :
C E M E N T A C I Ó N P R E V I S I B L E E N
R E S T A U R A C I O N E S E S T É T I C A S
I N D I R E C T A S

Irfan Ahmad, BDS
The Ridgeway Dental Surgery
173 The Ridgeway
North Harrow
Middlesex, HA2 7DF
UK
www.IrfanAhmadTRDS.co.uk
E-mail: iahmadbds@aol.com

Resumen

La literatura acerca de los materiales dentales es convincente, y la elección de los materiales desconcertante. El propósito de este artículo es simplificar la elección de los cementos dentales para diferentes restauraciones indirectas, basado en el pensamiento científico actual y la experiencia clínica. La característica clave de una resina dental estética (Resin-based Esthetic Dentistry -RED) es conseguir una adhesión previsible entre el sustrato dental y la restauración para una larga duración en la cavidad oral. Específicamente, los cementos deben proporcionar suficiente retención para prevenir la caída, un sellado hermético para prevenir micro-filtración, mitigar la sensibilidad posoperatoria y poseer la fuerza adecuada para resistir las fuerzas bucales. Este artículo discute sobre la racionalidad para seleccionar cementos dentales según el tipo de restauración, el material restaurador, y las condiciones clínicas presentes. También sugiere una guía, y presenta estudios clínicos, para restauraciones estéticas adhesivas indirectas utilizando un cemento a base de resina, en combinación con un recién lanzado agente adhesivo a dentina.

Palabras clave: resina dental estética (Resin-based Esthetic Dentistry -RED), interfaces, cementos actuales, adhesión a restauraciones estéticas indirectas.

Introducción

La mayoría de los tratamientos estéticos dentales actuales se basan en resinas dentales estéticas (RED). La esencia de las resinas RED es conseguir una eficaz adhesión al sustrato natural del diente, ya sea esmalte o dentina para una restauración de larga duración. La adhesión a esmalte posee un protocolo establecido, pero la adhesión a dentina ha demostrado ser más desafiante y ha estado sometida a considerables cambios. Sin embargo, la mayor parte de los actuales agentes adhesivos a dentina (DBA) son capaces de conseguir una eficaz adhesión, pero el método para conseguir este fin todavía es debatible. Algunas autoridades abogan por DBA (agentes adhesivos) de autograbado, mientras que otros prefieren una propuesta de grabado total, y una mayor investigación sin duda dilucidará la validez de estos métodos. Independientemente de la técnica usada, la resina dental estética adhesiva (RED bonding) es un requisito por excelencia para el éxito y durabilidad de las restauraciones dentales estéticas. Vale la pena señalar que el 50% de las prácticas clínicas con cementos dentales están influenciadas por variables operativas¹, que incluyen una técnica precisa con la mezcla, dispensación y carga del cemento. El resto de factores de riesgo son el diseño de la preparación de la cavidad (lo ideal es un ángulo de convergencia de 12° para una adecuada resistencia), las propiedades del material, posición del diente en la boca y factores del paciente como por ejemplo la higiene oral.

Interfaces

La función principal de los cementos dentales es la retención de una restauración indirecta en un pilar intra-oral, que puede ser natural (sustrato dental) o artificial (material de restauración). Los mecanismos por los que los cementos dentales consiguen la retención en términos generales se denominan cementación o adhesión. La cementación es una retención no adhesiva, mientras que la adhesión implica una unión del cemento con la restauración y el diente, lo que incluye adhesión química y micro-mecánica.

Los mecanismos de cementación de los cementos se clasifican como:

1. No adhesivos o retención mecánica, atacando la superficie dental y la superficie interior de la restauración con irregularidades de 20-100 μm . Este procedimiento se aplica para todos los cementos dentales.
2. Adhesión micro-mecánica, creando en la superficie irregularidades más finas ($< 2 \mu\text{m}$) mediante grabado, abrasión con aire, y en general, en combinación con un adhesivo a dentina, formando una capa híbrida (0.5 μm a 10 μm)
3. Química (molecular), la adhesión sigue el modelo de adherencia bipolar, fuerzas Van der Waals y adhesión química, que es el ideal que todos los cementos actuales se esfuerzan por conseguir.

Para entender los mecanismos de cementación, hay dos interfaces entre el cemento y el diente/restauración que requieren consideración. Por parte del diente, el sustrato es la dentina, esmalte o cemento, y se denomina interfaz cemento-diente. En el lado opuesto está la restauración artificial, denominada interfaz cemento-restauración. Algunos cementos ofrecen adhesión química a ambas interfaces. Sin embargo, son posibles un gran número de interfaces dependiendo de la estructura dental y de la restauración. Estas interfaces son el eslabón más débil, que representan el fallo adhesivo, ya que la falta de cohesión es la ruptura del cemento o fractura del diente o de la restauración. (Fig.1)

Es esencial un sellado hermético y seguro para prevenir la micro-filtración entre las interfaces ocultas que hay debajo de la restauración, así como los márgenes “abiertos” expuestos a la cavidad oral. Además, la exposición marginal es también vulnerable para el estrés oclusal transmitido desde la parte coronal de la restauración hasta la exposición cervical, y el cemento debe ser flexible para resistir estas fuerzas y mantener un sellado hermético duradero.

Cementos actuales

En la actualidad no existe ningún cemento que esté omnipresente para uso en todas las restauraciones indirectas. La elección del cemento depende del tipo de restauración, del material de restauración y de las condiciones clínicas presentes. Es imprescindible una selección imparcial para una eficaz y longeva cementación de la prótesis. Los actuales cementos permanentes para restauraciones definitivas se clasifican generalmente como resinas modificadas de ionómero de vidrio (RMGI), y resinas (Tabla1). Estos últimos se subdividen en resinas convencionales (CR) y resinas adhesivas (AR).² Las verdaderas AR (resinas adhesivas) son solo las que contienen el monómero MDP (10-methacryloyloxydecyl dihidrógeno fosfato) ó 4-META (methacryloxyethyl trimelitato anhídrido),^{3 4} ej. MaxCem Elite (Kerr Corp., USA), Rely X Unicem (3M ESPE, USA), o Panavia 21, Panavia F2, Clearfil SA (Kuraray Dental, Japón).

Tabla 1: Propiedades de los cementos dentales permanentes y mecanismos de cementación entre las interfaces cemento-diente y cemento-restauración.

	Fórmula	Varietades	Ventajas	Desventajas	Mecanismo de Cementación: Interfaz Cemento-diente	Mecanismo de Cementación: Interfaz Cemento-restauración
Resinas modificadas de ionómero de vidrio (RMGI)	Ácido polialquenoico con un componente metacrilato (ej. HEMA) y relleno	Pre-capsulado, fraguado químico y fotopolimerizable	Adhesión a dentina, fino espesor de la película, antimicrobiano, liberación de flúor, baja solubilidad, adhesión al sustrato dental húmedo, reducido trauma químico en la pulpa.	Mecánicamente más débil que las resinas, los significativos cambios dimensionales post cementación pueden fracturar la cerámica	Adhesión Química	Retención mecánica
Resinas Convencionales (CR)	Polímero con partículas de relleno infiltradas	Fraguado químico, fotopolimerizable y dual, viscosidades altas y bajas, tonos para modificar el color	Resistencia a la compresión, propiedades ópticas superiores	Técnica sensible, hidrólisis degradada, cambio de color con el tiempo, sensibilidad post operatorio con una técnica pobre	Adhesión micromecánica y/o adhesión química	Adhesión química
Resinas adhesivas (AR)	Polímero con partículas de relleno infiltradas más un adhesivo funcional monómero fosfato ej. MPD (10-methacryloylox ydecyl dihidrógeno fosfato)	Fraguado dual, auto-grabado, auto-adhesivo, antibacteriano, libera flúor	Resistencia a la compresión, propiedades ópticas superiores, adhesión química a subestructuras de metal colado, alúmina y zirconia	Técnica sensible, hidrólisis degradada, cambio de color con el tiempo, menor fuerza adhesiva en comparación con CR, Reducida sensibilidad post-operatoria en comparación con CR	Adhesión micromecánica y/o adhesión química	Adhesión química

La elección de un cemento permanente

La elección del cemento para una prótesis indirecta depende del tipo de restauración, del material restaurador con el que se ha confeccionado, y de la situación clínica.

Tipo de restauración

Las restauraciones indirectas se clasifican como intra-coronales o extra-coronales. Además, la restauración puede ser retentiva o no retentiva (Tabla 2). Las restauraciones retentivas aumentan la retención y resistencia por la geometría de la preparación del diente (ej. coronas), y por lo tanto, la cementación adhesiva no es obligatoria. Por consiguiente, estas restauraciones pueden cementarse con cementos tradicionales como fosfato de zinc o variedades de ionómero de vidrio, que son técnicas menos sensibles. Al contrario, las restauraciones no-retentivas tienen una retención limitada por las características de la preparación del diente y confían predominante o totalmente en las

resinas RED para la adhesión al sustrato dental, ej. Maryland/Rochette, fibra de refuerzo para prótesis fija (FPD), carillas de porcelana, (PLV) e inlays/onlays. Este cambio de paradigma de restauraciones retentivas a no retentivas, ha sido posible gracias a los avances tecnológicos en materiales dentales y en las técnicas clínicas adhesivas, poniendo especial énfasis en la preservación del diente natural. Mientras que en el pasado, el diseño de la preparación era geométrico y extenso (dictado por las propiedades del material restaurador), ahora es amorfo y minimalista (dictado por la extensión de la enfermedad) – Imágenes.2-7.

Tabla 2: Restauraciones retentivas y no-retentivas

Tipo de restauración	Intra-coronal	Extra-coronal
Inlay	No retentivo	
Onlay		No retentivo
PLV (Carilla de porcelana)		No retentivo
Puentes y férulas Maryland/Rochette		No retentivo
Puentes de composite reforzados con férulas y fibras de refuerzo		No retentivo
Brackets ortodónticos		No retentivo
Fundas para Coronas		Retentivo
FPD (prótesis fija)		Retentivo
Coronas Implanto-soportadas y prótesis fija		Retentivo

Restauraciones Estéticas

Esencialmente, cualquier restauración que consiga salud y funcionalidad puede también ser estética. Sin embargo, el término “restauraciones estéticas” generalmente se refiere restauraciones del mismo color del diente o prótesis. Las restauraciones estéticas pueden ser directas, usando resinas basadas en composites, o indirectas, fabricadas exclusivamente en material cerámico o con una subestructura sólida (cerámica o metal) que se recubre con una capa de porcelana. Esta es la base del total éxito de las coronas de metal colado (PFM) y prótesis fija (FPD). La mayor desventaja de las restauraciones con coronas de metal colado (PFM) es la pobre estética del margen cervical, presentado un tono grisáceo debido a que el metal de la subestructura brilla a través de la fina capa de la encía y periodonto. Sin embargo, se han concertado esfuerzos en búsqueda de alternativas, usando densos, y resistentes muñones cerámicos que soporten la estética más débil de la cerámica. Aunque la cerámica es capaz de mimetizar la apariencia del diente natural, está plagada de fracturas en un medio acuoso y dinámico como es la cavidad oral. La absorción de agua y la fuerza oclusal propaga la formación de grietas en cualquier superficie expuesta de la cerámica, favoreciendo el astillado o la catastrófica fractura. Además, incluso si la superficie está muy pulida o glaseada, la defensa para el uso de cerámica en la cavidad oral es que puede ser soportada, incluso por el diente natural, o por una subestructura interna reforzada.

La cerámica es un material intrínsecamente frágil (módulo de elasticidad alto) y por lo tanto, susceptible de fracturas. Las imperfecciones microscópicas del interior del material denominadas defectos Griffith, se convierten en fractura, y si no se impide, lleva a la catastrófica fractura de la cerámica. Las grietas se propagan por el medio oral hostil; dinámico (fuerzas oclusales) y húmedo (tensión por corrosión). Además, la fatiga estática depende del tiempo, lo que con el tiempo resultará en rotura (Fig.8). Existen muchos mecanismos de refuerzo para detener la propagación de la fractura, incluido el refuerzo e infiltración con vidrio en la fase de endurecimiento. La prevención de fracturas también depende del escenario clínico, del método de elaboración de la restauración, y de la técnica de fabricación y el proceso de refuerzo de la cerámica.

Para que la cerámica sobreviva en la cavidad oral, debe estar soportada, ya sea en diente natural o en una subestructura. Dos tipos de restauraciones cerámicas son posibles, la primera, una restauración de una única capa que se compone totalmente de cerámica y se apoya en el sustrato dental subyacente mediante adhesivo. La segunda, una restauración de doble capa, con una subestructura que la soporta para carillas estéticas de porcelana (Figs.9-11). Esta subestructura puede ser tanto de metal, o de un denso y fuerte núcleo cerámico, y pueden ser adheridas con un cemento de resina, o cementadas con RMGI (resinas modificadas de ionómero de vidrio).⁵

Las cerámicas dentales pueden clasificarse arbitrariamente en sílice, alúmina o zirconio. Los materiales de sílice son débiles, con alto contenido en vidrio y excelentes propiedades ópticas, lo que

les convierte en el tipo de cerámica más estético, ej. feldespáticas, reforzadas con leucita, disilicato de litio y porcelanas sintéticas (Fig.12). Las de alúmina y zirconio al tener un menor contenido en vidrio, posee menor translucidez y transmisión de luz, haciéndolas menos estéticas, pero ofrecen una mayor resistencia, ej. alúmina (resistencia a la flexión 700MPa) y zirconio (resistencia a la flexión >1000 MPa). Pero debido a la dureza y a las inferiores propiedades ópticas, las restauraciones de una sola capa con alúmina o zirconio son inviables. Por consiguiente, estas cerámicas altamente resistentes son ideales para prótesis de dos capas, actuando como un denso núcleo interno que soporta la frágil porcelana estética a base de sílice, tanto para una o múltiples prótesis fijas (FPD). La tabla 3 resume la elección del cemento ideal en función del tipo de material restaurador.

Tabla 3: Elección del cemento en función del tipo de restauración y del material restaurador.

Tipo de restauración	Material restaurador	Cemento ideal	Posible cemento
Inlays y Coronas de metal, postes intra-radicales, prótesis fija (coronas y puentes de metal porcelana)	Aleaciones preciosas y semi-preciosas	AR, RMGI	ZP, PC, CR
Puentes y férulas Maryland/Rochette	Aleaciones semi-preciosas	AR	CRD
Puentes de composite reforzados con férulas y fibras de refuerzo	Composite, fibra	AR	CRD
Postes intra-radicales transmisores de luz	Fibra, zirconio	AR	CRD
Brackets ortodónticos	Aleaciones metálicas	AR	CRD
Inlays y onlays	Composite o cerámica a base de sílice	AR	CRD
Carillas de porcelana (feldespática)	Cerámica a base de sílice	CRL	AR
Coronas de cerámica integral, ej. Feldespáticas, reforzadas con leucita, disilicato de litio	Cerámica a base de sílice	AR, CRD	RMGI
Coronas de cerámica integral y prótesis fija de alúmina infiltrada, alúmina sinterizada, subestructuras de zirconio	Cerámicas de alúmina y zirconio	AR, RMGI	-
Coronas implanto-soportadas o prótesis fija	Metal cerámica o cerámica de alúmina y zirconio	AR, RMGI	ZOE

Clave

ZOE – Óxido de zinc/eugenol, ZP – Fosfato de zinc, PC - Policarbonato, RMGI - resinas modificadas de ionómero de vidrio, CRL – Resina convencional fotopolimerizable, CRD –Resina convencional fraguado dual, AR – Resinas adhesivas

Escenario Clínico

El aspecto final determinante para la elección del cemento es el escenario clínico. Si la resistencia y tallado del pilar del diente es menor que el ideal de 6° axial (convergencia del ángulo 12°), una elección prudente es un cemento de resina para reforzar y mejorar la resistencia a la fractura del pilar/cemento/restauración compleja.⁶ De igual forma, en una restauración con pobre integridad marginal, cuando ésta no puede repetirse de inmediato, se pueden “sellar” los márgenes usando un cemento de resina. Finalmente, si el reto es un medio árido, ej. margen subgingival profundo, una resina modificada con ionómero de vidrio (RMGI) es la mejor elección ya que es menos sensible a la humedad.

Restauraciones Estéticas con Adhesión Indirecta

El cementado indirecto con resina dental estética (RED) es muy exigente y la técnica sensible. El incumplimiento de meticulosos protocolos clínicos, o el uso de materiales inadecuados, es una receta para el desastre. Además, las restauraciones estéticas son únicas porque a menudo son no-retentivas, finas, delicadas y frágiles, requiriendo una cuidadosa manipulación para prevenir la fractura durante el proceso de cementado (Fig.13).

Elección del cemento

La elección del cemento permanente para restauraciones estéticas definitivas está entre RMGI (resinas modificadas de ionómero de vidrio) o resina. Aunque las RMGI ofrecen adhesión química a la dentina, son inadecuadas para restauraciones estéticas debido a sus pobres propiedades

mecánicas, inferiores propiedades estéticas (opacidad profunda) haciendo que la translúcida cerámica de sílice parezca grisácea, además la limitada gama de color hace que la elección del color adecuado sea difícil. Por otra parte, las RMGI sufren cambios dimensionales significativos post-cementado lo que puede fracturar la débil restauración cerámica.⁷ Por consiguiente, el cemento ideal para restauraciones estéticas es la resina, que posee superiores propiedades mecánicas, estéticas y físicas (Tabla 1). Además, los nuevos cementos de resina también crean una película de bajo espesor (8-21 μm ,⁸) comparable con la de las resinas modificadas de ionómero (RMGI), lo que reduce la micro-filtración.⁹ Las desventajas de las resinas son la degradación hidrolítica, la inestabilidad cromática con el paso del tiempo, la sensibilidad posoperatoria y una técnica adhesiva estricta.

La siguiente decisión es elegir entre un adhesivo o un cemento de resina convencional. La variedad de resinas adhesivas (AR) de los cementos es inadecuada para cementar restauraciones estéticas debido a su limitada gama de color, y la falta de control en el tiempo de trabajo del fraguado dual, lo que dificulta la limpieza del exceso de cemento fraguado. Por otra parte, muchas restauraciones estéticas requieren una mínima preparación y usualmente se termina en el esmalte. Ya que las resinas adhesivas (AR) de autograbado no necesitan grabar por separado el esmalte con ácido fosfórico al 37%, el elevado pH del primer de la AR no permite la creación de un adecuado grabado del esmalte para la eficaz adhesión.¹⁰ Por estas razones, el cemento de resina (CR) es la elección del cemento ideal para la adhesión en restauraciones estéticas con color.

Los cementos CR están indicados para cerámicas mono-capa, no retentivas, a base de sílice, (baja resistencia a la flexión 100 MPa a 300 MPa), incrementando la translucidez, asumiendo que el sustrato dental subyacente es un color aceptable. Estas cerámicas pueden someterse a grabado con ácido hidrofúorídrico (HF) para mejorar la retención mecánica, y al tratarse con silano (Fig.14a,b,c), se crea una adhesión química sílice-silano en la interfaz cemento-restauración. Sin embargo, los cementos de resina deben utilizarse en combinación con agentes adhesivos a dentina (DBA), ya sea con sistema de grabado total o autograbado. Los cementos CR tienen amplia gama de colores y pastas de prueba (try-in paste) para una precisa elección del tono adecuado. Además, los cementos de resina fotopolimerizables pueden utilizarse en restauraciones con un espesor entre 1.5 mm y 2 mm o menos, mientras que los cementos de fraguado dual están indicados para espesor >2 mm o núcleos opacos, de este modo se incrementa su versatilidad y aplicaciones clínicas.

NX3 Nexus® (Kerr Corp., USA) es un cemento de resina (CR), disponible en una amplia selección de tonos, permitiendo una correcta elección de color. Sus pastas de prueba (try-in paste) se corresponden de forma precisa con los colores del cemento definitivo, permitiendo valorar y si es preciso cambiar el color antes de la cementación final. Las características que definen a NX3 son estabilidad cromática con el paso del tiempo y compatibilidad con la mayor parte de agentes adhesivos de 7^a generación. Una preocupación importante con los cementos de resina es el envejecimiento por cambio de color que provoca una antiestética coloración amarillenta y baja translucidez de la restauración, especialmente asociada a los cementos de fraguado dual. Ello se atribuye a la amina que inicia la reacción de fraguado en los agentes de la cementación. Para mitigar esto último, NX3 Nexus® incorpora un iniciador sin amina que garantiza la estabilidad cromática con el paso del tiempo. Es también esencial que el cemento de resina y el agente adhesivo sean compatibles entre sí. La compatibilidad es particularmente un problema con los agentes de autograbado a dentina (DBA) debido a la capa de inhibición ácida residual, que retarda o impide el fraguado o polimerización sin luz de los cementos de resina. NX3 posee una excelente compatibilidad con los adhesivos autograbados o grabado total de 7^a generación, sin la necesidad de un activador para adhesivos de fraguado dual. Esto simplifica los protocolos, y asegura la predecible adhesión en la interfaz cemento-diente, y en combinación con un agente adhesivo a dentina (DBA) alcanza una resistencia al corte (SBS) de aproximadamente 34 MPa en dentina, y 30 MPa en esmalte. En la interfaz cemento-restauración, NX3 se adhiere químicamente a la mayoría de los materiales de restauración, incluyendo resinas compuestas, bloques CAD/CAM de porcelana, alúmina, zirconio y metal, alcanzando una resistencia máxima al corte por encima de 30 MPa. Finalmente, NX3 ofrece posibilidad entre fraguado dual o por luz, permitiendo que restauraciones con una reducida penetración de luz, ej. grosor mayor a 2 mm o altamente opacas (ej. núcleos de alúmina o zirconio) queden bien cementadas.

Agente Adhesivo a Dentina (DBA)

La adhesión a las resinas dentales estéticas (RED bonding) con cementos de resina (CR) requiere el uso de un DBA. El mecanismo de adhesión de los cementos de resina / DBA en la interfaz cemento-diente es micro-mecánica, formando una capa híbrida, y a la vez química, mediante la unión con los iones de calcio de la hidroxiapatita del sustrato del diente. Con el fin de resistir el estrés de la polimerización de la capa superior del cemento, la fuerza adhesiva del agente adhesivo (DBA) debe ser mayor de 25 MPa.

OptiBond® XTR (Kerr Corp.USA) es el último agente adhesivo a dentina (DBA) autograbado, totalmente compatible, para restauraciones directas e indirectas. XTR da un paso atrás hacia los adhesivos de 6ª generación, eliminando muchos de los inconvenientes que existen en las actuales generaciones de los DBA mono-componentes de 7ª generación. En comparación con estos últimos, XTR no requiere el grabado selectivo de los márgenes del esmalte debido a su debido a su profundo patrón de grabado tanto en esmalte tallado (prisma) como sin tallar (sin prisma) (Figs.15 & 16), y es totalmente compatible con todas las resinas compuestas (fraguado dual o auto) y cementos. Su resistencia al corte es de 30 MPa aproximadamente, superior a la de la mayoría de los sistemas de autograbado. Otro problema de los BDA de autograbado es la inadecuada penetración del adhesivo en los túbulos de la dentina después del grabado, lo que resulta en sensibilidad posoperatoria y la creación de una película de gran espesor. XTR supera esto mediante la profunda penetración en los túbulos de la dentina, reduciendo el grosor de la película a menos de 5 μm , alcanzando una resistencia al corte en dentina de 37 MPa, y reduciendo la sensibilidad posoperatoria (Fig.17). Por último, XTR puede usarse con cualquier cemento de resina para adhesión en restauraciones estéticas indirectas, y en combinación con Nexus NX3 alcanza una fuerza adhesiva a dentina cercana a los 42 MPa.

Protocolos de cementación

Como he mencionado anteriormente, casi la mitad o totalidad de los factores de riesgo relacionados con el éxito de la cementación depende de factores operativos, lo que deja poco margen para los errores. El protocolo de cementación puede dividirse en tres procesos distintos, pre-tratamiento de la superficie interna o ajuste de la restauración, el tratamiento previo de los pilares intra-oral, y los pasos clínicos para la cementación.

1. Pre-tratamiento de la superficie interna

El acondicionamiento de la superficie interna depende del material restaurador y del cemento elegido (RMGI, CR, AR). El método preferido para restauraciones a base de sílice es el acondicionamiento químico con ácido hidrofúorídrico (HF 4%-10% durante 3 minutos), seguida de una aplicación de silano o un adhesivo a dentina, que incrementa la resistencia al corte entre la cerámica y la dentina en la interfaz cemento-restauración.¹¹ Sin embargo, un grabado prolongado con ácido HF puede disolver en exceso las partículas de vidrio de relleno de la cerámica, alisando la superficie e impidiendo el proceso de grabado. Además, una alteración grave de las partículas de vidrio también pone en peligro la fortaleza de la cerámica. El ácido hidrofúorídrico y el ácido fosfórico no pueden usarse para grabar metal, alúmina o zirconio, pero pueden usarse para limpiar con el fin de asegurar ausencia de contaminación en la superficie interna. La superficie rugosa o micro-irregularidades para fortalecer la densidad de la cerámica debe realizarse en el proceso de fabricación. La abrasión con aire de las zonas de ajuste de la alúmina o zirconio es controvertida. Hasta la fecha no hay datos a largo plazo para verificar esta práctica, y la abrasión con aire del zirconio pueden provocar el cambio de la fase tetragonal a la monoclínica, debilitando y reduciendo la esperanza de vida de la restauración.¹² Otros agentes químicos incluyen a los "primers" para aleaciones (alloy primers) o estañado para aleaciones fundidas. Otra ventaja en el uso de OptiBond® XTR es que el adhesivo líquido contiene un adhesivo monómero que proporciona una auténtica adhesión a la mayor parte de los materiales restauradores en la interfaz cemento-restauración (Fig.18a,b,c), Por ello, la aplicación de silano u otros primers para aleaciones, acondicionadores de la superficie, son superfluos.

2. Pre-tratamiento del pilar intra-oral

El pre-acondicionamiento del pilar intra-oral empieza quitando la restauración provisional y el cemento temporal, lo que se lleva a cabo mecánicamente mediante instrumentos manuales, abrasión con aire, pasta pómez o dispositivos ultrasónicos. La total eliminación del cemento provisional es

esencial para evitar comprometer la fuerza adhesiva entre el diente natural (o pilar artificial, ej. poste intra-radicular/muñones o pilar implantado) y el cemento permanente. Se consigue mayor resistencia al corte cuando el cemento temporal se elimina con un efectivo limpiador de dentina en combinación con el uso de una técnica de grabado total.¹³ Alternativamente, un sellado inmediato de la dentina previo a la toma de impresión también puede aumentar la fuerza de adhesión.¹⁴

El siguiente estado es aislar, ya sea con dique de goma o con hilo retractor intra-sulcular. Para los cementos de resina es esencial a presencia de un entorno árido. El dique de goma es la elección ideal para cementar inlays en posteriores, pero no está indicado para dientes anteriores, ya que el clamp metálico que lo sustenta puede traumatizar el margen gingival, llevando a una recesión, especialmente en dientes anteriores con biotipos periodontales. El hilo retractor, seco o impregnado con un astringente, no solo permite la visualización de los márgenes del pilar, sino que también actúa como barrera para evitar que un exceso de cemento entre en el delicado sulcus gingival. Sin embargo, el hilo retractor es inadecuado alrededor de pilares implantados ya que el hilo puede dañar la frágil zona de inserción epitelial.

El pre-acondicionamiento del pilar depende del tipo de cemento que se vaya a utilizar. Si se utiliza una resina ionómero de vidrio (RMGI), habitualmente no es necesario acondicionar, independientemente de si el pilar es dentina, esmalte o de un material restaurador artificial, ej. composite, amalgama, muñón metálico o cerámico, o pilares implantados de titanio, alúmina y zirconio. Para cementos de resina convencionales (CR) en los que el pilar es sustrato dental natural, el pre-acondicionamiento requiere la aplicación de un adhesivo a dentina, ej. auto-grabado o grabado total. Si estamos ante un pilar artificial, el acondicionamiento depende del material restaurador del pilar, ej. para muñones construidos con composite y amalgama, el pre-tratamiento indicado es abrasión con aire seguido de grabado con ácido fosfórico.

3. Procedimiento clínico

Después de pre-acondicionar la superficie interna y el pilar, el siguiente paso es dispensar el cemento elegido. Uno de los principales factores que reduce la fuerza del cemento es la filtración de aire en el mismo, ej. un 10% de porosidad puede reducir la fuerza en un 55%. La porosidad está relacionada con el método de mezcla,¹⁵ la contracción por la polimerización durante el proceso de fraguado, y la desintegración del cemento debido a la fatiga y al termociclado. Por esta razón, los dispensadores auto-mezcla y los cartuchos encapsulados son ideales para una suave y reducida porosidad de la mezcla.¹⁶ Dependiendo de la restauración, el cemento se dispensa tanto en el interior de la superficie de ajuste, o en el pilar intra-oral, y en la restauración correctamente colocada y asentada con presión, con o sin técnica de inserción ultrasónica, para cementos de alta viscosidad. El exceso de cemento debe retirarse inmediatamente, y limpiar con hilo dental el área inter-proximal. En caso de haberse colocado hilo retractor de antemano, debe quitarse ahora con el exceso de cemento y mantener la restauración firmemente asentada durante el fotopolimerizado por todas las caras, con la intensidad de luz y tiempo adecuados (20 segundos para lámparas halógenas y 10 segundos para lámparas LED de 800 mW/cm²). Después del fraguado, se elimina el exceso de cemento con una hoja de bisturí del nº 12. Se comprueba la oclusión y se ajusta en consecuencia. Para finalizar, los márgenes y ajustes menores se pulen con puntas de silicona y tiras inter-proximales de diamante, se irriga el sulcus con solución de clorhexidina para limpiar los restos de cemento fraguado, y promover la salud gingival.

Para ilustrar estos tres procesos de cementación, se presenta el estudio de dos casos; cementación de un inlay cerámico (Figs.19-32) y carillas de porcelana (PLV) (Figs.33-45).

Conclusión

La cementación es el penúltimo proceso clínico, además de la revisión y mantenimiento, en las restauraciones indirectas. El ajuste de las restauraciones indirectas exige el cumplimiento de estrictos procedimientos clínicos para asegurar el éxito y la longevidad. Conseguir estos objetivos implica entender los mecanismos de adhesión, las ventajas y limitaciones de los cementos actuales, y la elección del cemento más apropiado dependiendo del tipo de restauración, del material y de la situación clínica presente. Para restauraciones estéticas con color, la mejor elección es RED bonding (resina dental estética) con cementos de resina convencionales. A menudo se cita en la literatura dental que las restauraciones de cerámica integral tienen unas tasas de supervivencia cercanas a las de las prótesis de metal-cerámica. Sin embargo, las piezas de metal cerámica siempre son

relativamente insensibles a la técnica, a diferencia de las prótesis de cerámica sin metal, que son altamente sensibles a la técnica. El olvido de esta diferencia básica en la práctica clínica es costoso, frustrante, embarazoso, y aunque el juicio clínico puede ser perdonado, el paciente puede no ser tan indulgente.

Imágenes

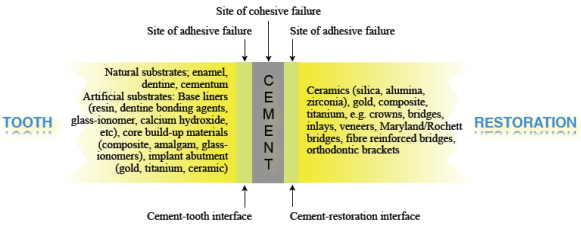


Fig. 1 Mecanismo de cementación: se crean dos interfaces entre el diente y la restauración: interfaz cemento-diente e interfaz cemento-restauración

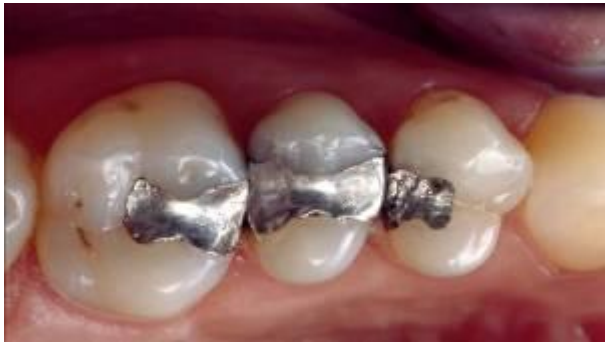

Fig. 2 Restauraciones de amalgama defectuosas que requieren reemplazo

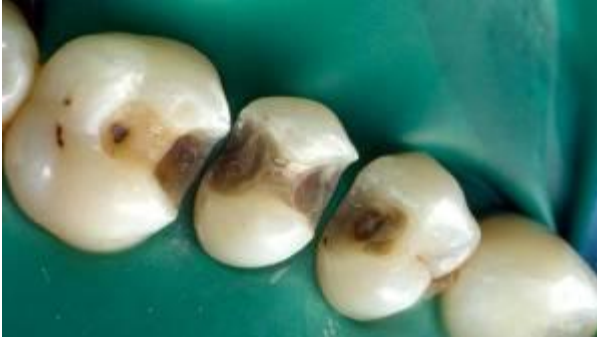

Fig. 3 Después de quitar las obturaciones de amalgama, no se intenta ampliar la cavidad con nuevo tallado, manteniendo así la integridad estructural del diente. Además, la dentina cariada blanda se excava, pero, la dentina decolorada infectada se deja in-situ para preservar la estructura dental

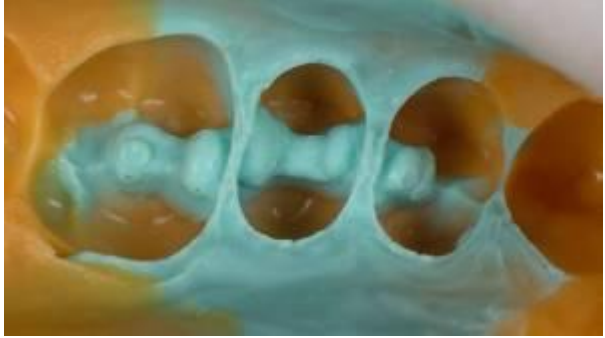


Fig. 4 Toma de impresión para fabricar los inlays cerámicos indirectos

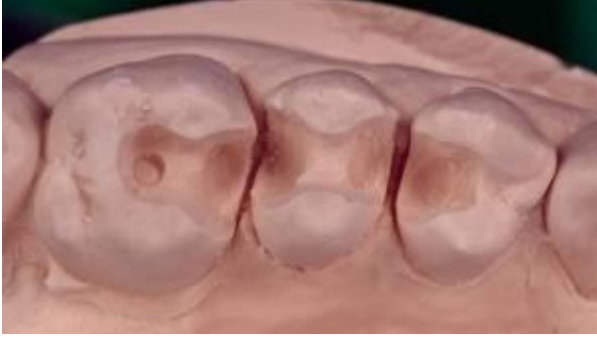

Fig. 5 Modelo en yeso que muestra retenciones en la preparación de la cavidad, lo que finalmente se llenará con el cemento de resina permanente

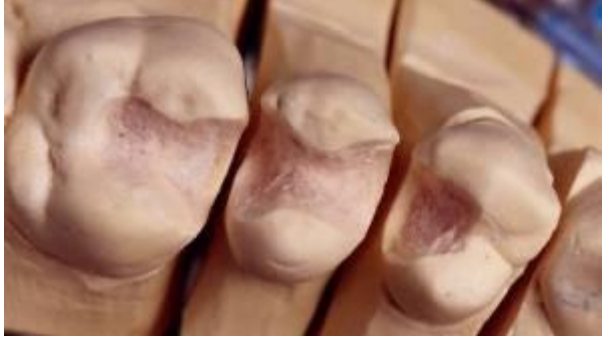

Fig. 6 Se talla la cavidad en el modelo de yeso para facilitar la fabricación de los inlays cerámicos

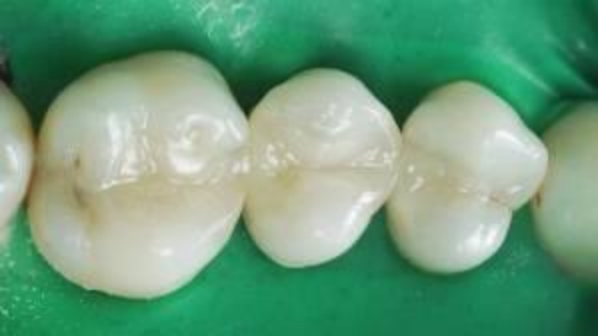

Fig. 7 Post-cementación de los inlays cerámicos con un cemento de resina

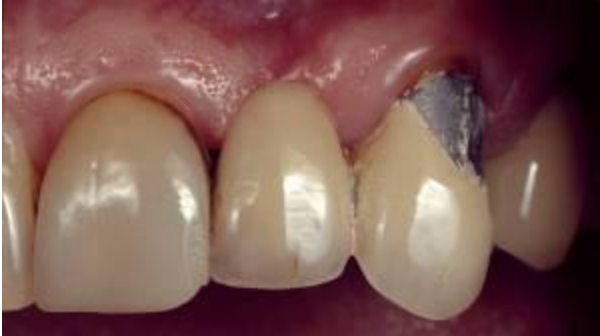

Fig. 8 Carilla de porcelana deslaminada en el pilar distal de una prótesis parcial fija.



Fig. 9 Preparación en yeso para una corona completa




Fig. 10 Las restauraciones mono-capa están totalmente confeccionadas en cerámica y obtienen el apoyo de los dientes subyacentes




Fig. 11 Las restauraciones bi-capa están fabricadas con un denso núcleo (metal o cerámico), que soporta la carilla estética de porcelana


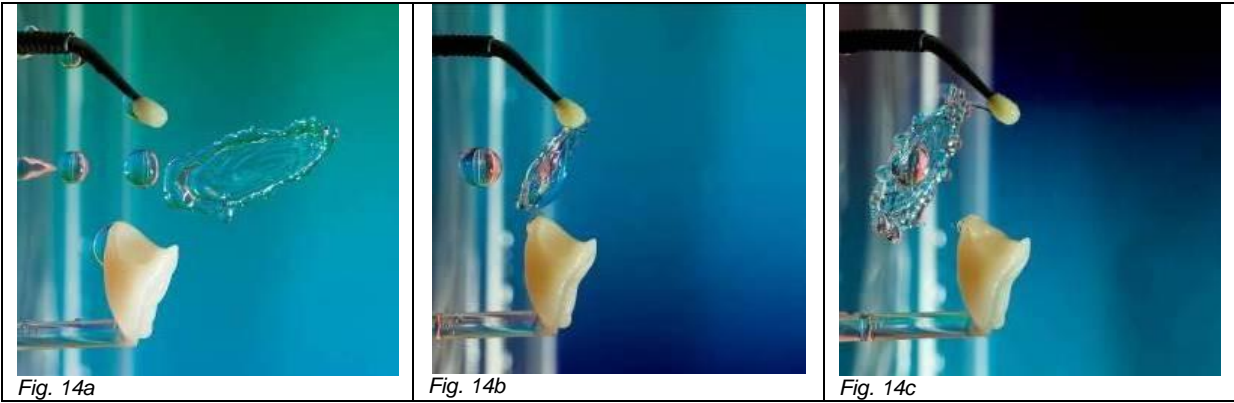


Fig. 12 Las coronas de cerámica integral están fabricadas con cerámica a base de sílice, siendo las más estéticas de las restauraciones indirectas



Fig. 13 Las carillas de porcelana son restauraciones delicadas que requieren un manejo cuidadoso para evitar la rotura accidental durante el proceso de cementación



Con la aplicación de un silano sobre la superficie de ajuste de una restauración de cerámica a base de sílice se forma una adhesión silano-sílice consiguiendo una adhesión química en la interfaz cemento-restauración




Fig. 15 Grabado pobre del esmalte con un agente adhesivo a dentina (DBA) de 7ª generación






Fig. 16 Grabado profundo del esmalte con OptiBond® XTR




Large film thickness of 35 microns, associated with SE DBA (SEM 2000X)



OptiBond XTR- thinner film thickness of 5 microns (SEM 2000X)

Fig. 17 OptiBond® XTR presenta una profunda penetración en los túbulos dentinales con un menor espesor de película de solo 5 µm, en comparación con 35 µm del resto de agentes adhesivos de autograbado (SE bonding)



Caso clínico de un Inlay (Fig.19-32)

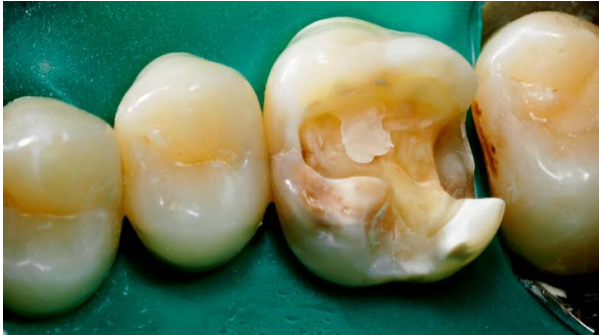

Fig. 19 Preparación de la cavidad para un inlay en el primer molar maxilar



Fig. 20 Impresión de la cavidad del inlay realizada con silicona de adición

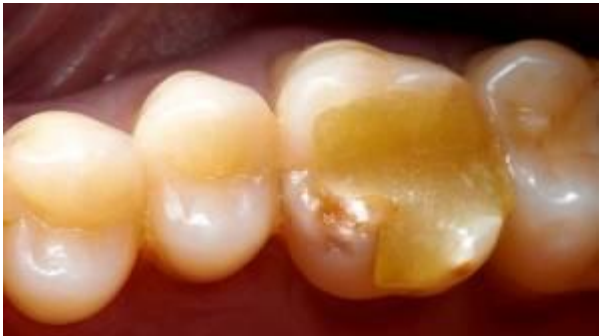

Fig. 21 Restauración temporal in-situ

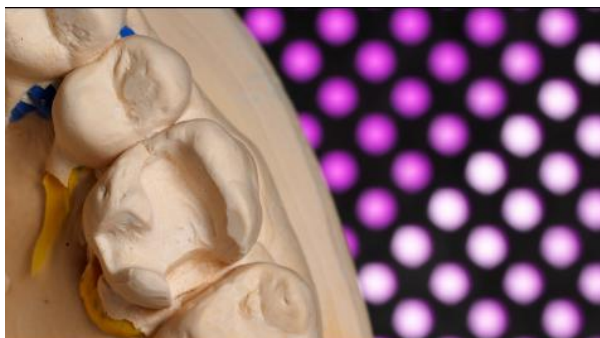

Fig. 22 Modelo en yeso de la cavidad del inlay con los márgenes claramente definidos

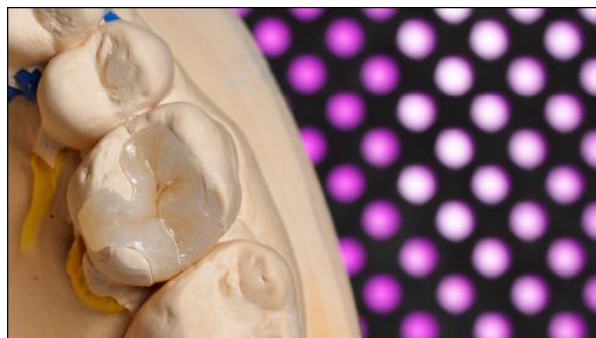


Fig. 23 Inlay cerámico finalizado ajustado en el modelo

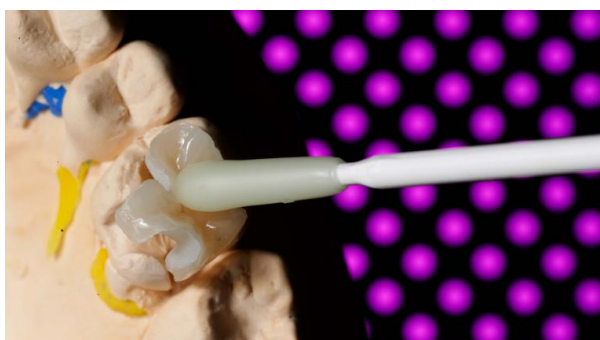


Fig. 24 El manejo cuidadoso del delicado inlay es esencial durante el pre-acondicionamiento de la superficie de ajuste (o superficie interna)




Fig. 25 Pre-acondicionado de la superficie interna del inlay: grabado con ácido hidrófluorídrico

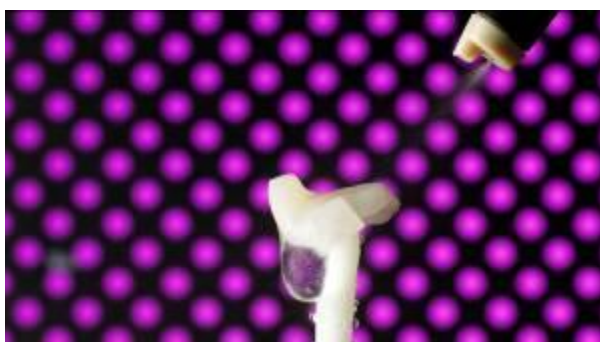


Fig. 26 Pre- acondicionado de la superficie interna: enjuagar el ácido hidrófluorídrico y secar con aire caliente hasta que la superficie adquiera un aspecto similar al hielo

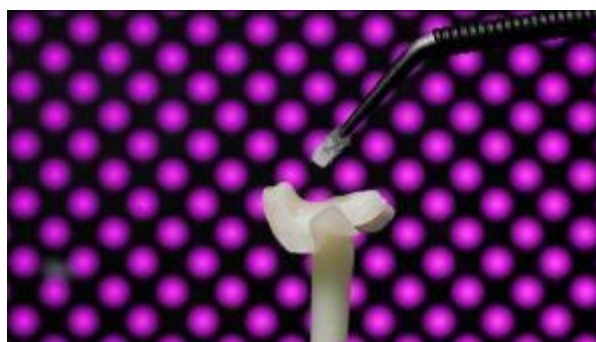


Fig. 27 Pre-acondicionado de la superficie interna: aplicación del adhesivo OptiBond® XTR, secar, fotopolimerizar y guardar en una caja aislada de luz mientras se realiza el acondicionamiento del pilar intra-oral. La aplicación de silano en la superficie de ajuste de la porcelana no es necesaria cuando se utiliza OptiBond® XTR

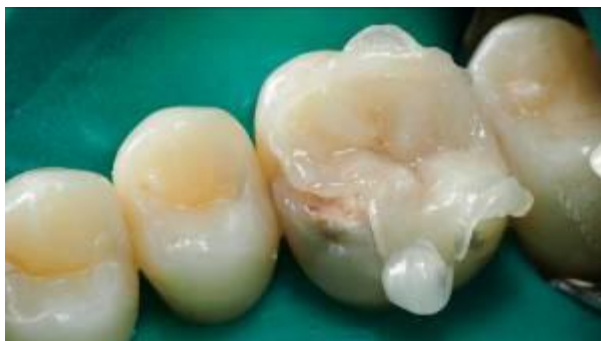

Fig. 28 Pre-acondicionado del pilar intra-oral: aislar con dique de goma, quitar el material provisional y limpiar a fondo la cavidad con pasta pómez, aclarar y secar. El inlay se asienta utilizando la pasta de prueba soluble al agua NX3, para verificar el color y elegir el tono correspondiente en el cemento permanente

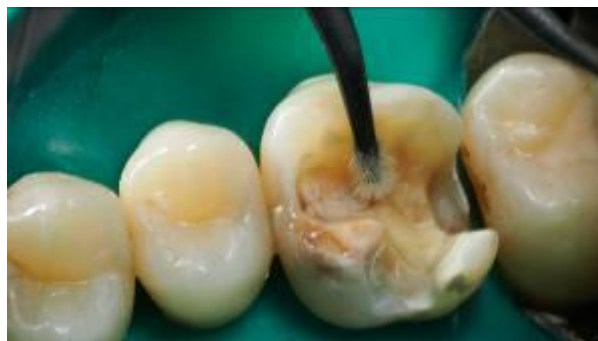

Fig. 29 Pre-acondicionado del pilar intra-oral: Aplicación de OptiBond® XTR a esmalte y dentina, pincelando continuamente durante 20 segundos. A continuación secar suavemente durante 5 segundos

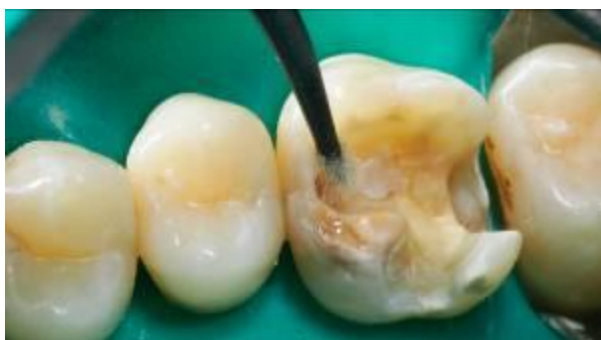

Fig. 30 Pre-acondicionado del pilar intra-oral: Se pincela ligeramente adhesivo OptiBond® XTR durante 15 segundos, se seca con aire durante 5 segundos y se polimeriza 10 segundos

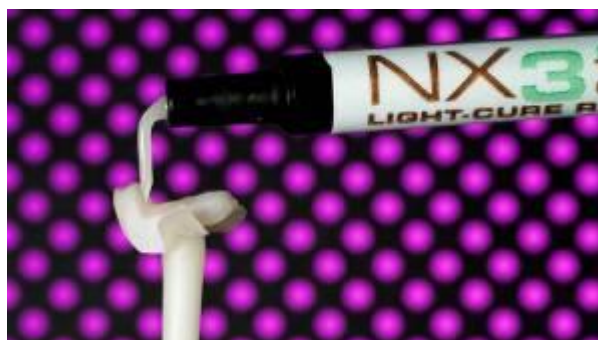

Fig. 31 Técnica de cementación: Se dispensa en el interior del inlay el tono elegido NX3 fotopolimerizable, o directamente en la preparación de la cavidad evitando la formación de burbujas

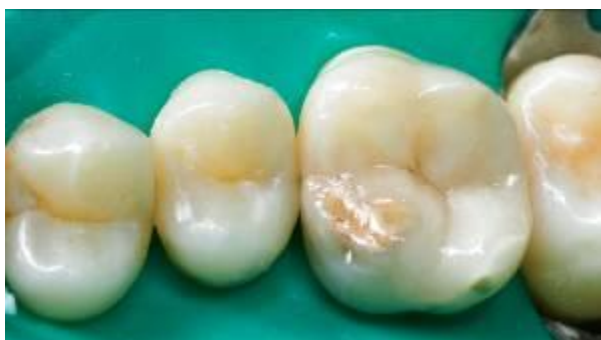

Fig. 32 Técnica de cementación: Después de limpiar el exceso de cemento y asegurar los puntos de contacto, se polimeriza NX3 por todas las caras. Los ajustes oclusales se llevan a cabo después de la cementación para evitar daños en la cerámica de antemano. Con OptiDiscs y las puntas de pulido Opti1Step se realizan los ajustes necesarios y el pulido de márgenes

Caso Clínico de una carilla estética (Fig.33-45)

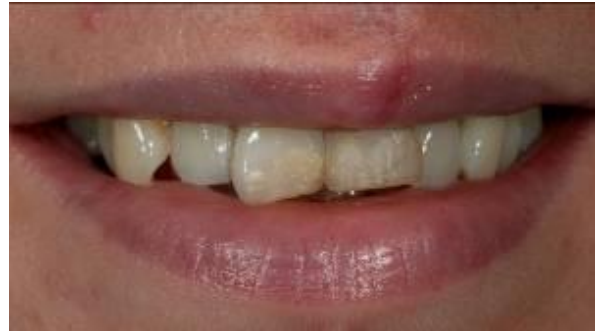

Fig. 33 La vista dento-facial muestra una estética deficiente en los incisivos centrales del maxilar

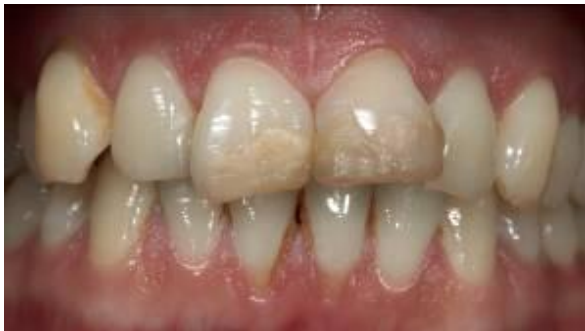

Fig. 34 Vista previa a la restauración: defecto con pérdida de color y contorneado deficiente de la obturación con composite en los incisivos centrales

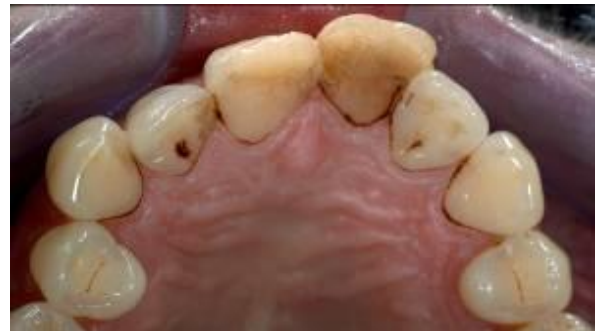

Fig. 35 El incisivo central izquierdo está inclinado hacia facial y se superpone al incisivo lateral



Fig. 36 El encerado diagnóstico simula un pseudo-realineamiento del incisivo central, posicionándose en línea con el arco maxilar

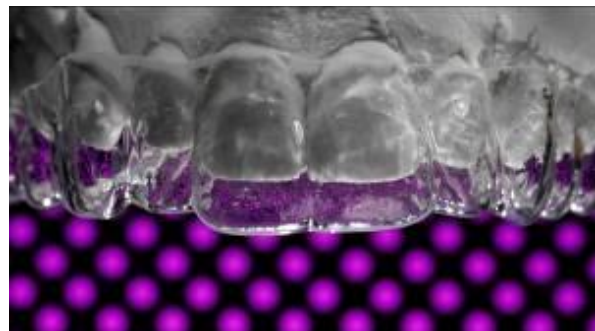


Fig. 37 Stent transparente fabricado a partir de un molde de yeso del encerado diagnóstico para elaborar una maqueta intra-oral en composite, con el fin de obtener la aceptación del paciente para la estética propuesta, y realizar la restauración temporal acrílica

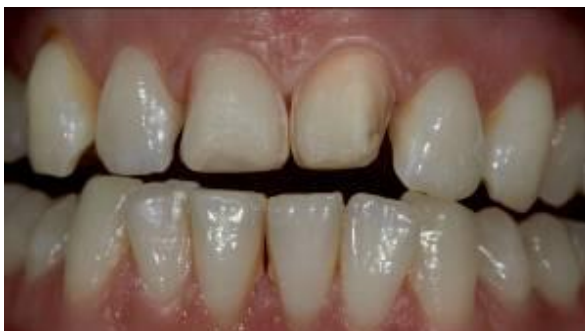

Fig. 38 Preparaciones para las carillas estéticas mínimamente invasivas en los incisivos centrales terminando en el esmalte, para salvaguardar el periodonto

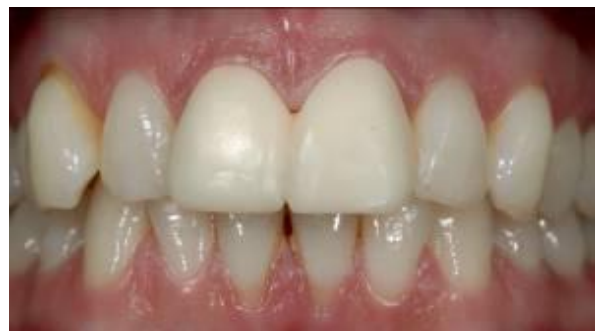

Fig. 39 Asentamiento del provisional fabricado con acrílico temporal a partir del stent obtenido del encerado diagnóstico

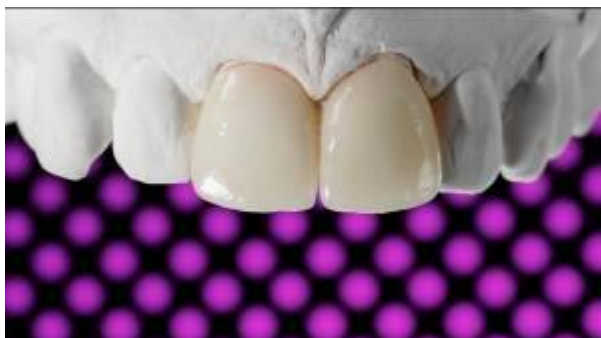


Fig. 40 Dos carillas para incisivos centrales confeccionadas con cerámica a base de sílice

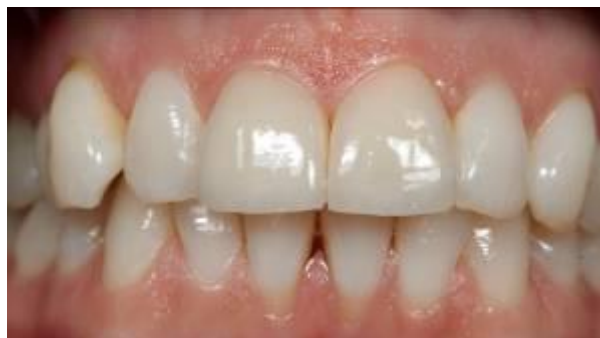

Fig. 41 Carilla cementada con cemento de resina mostrando una integración armónica con el resto de dientes y salud gingival impecable

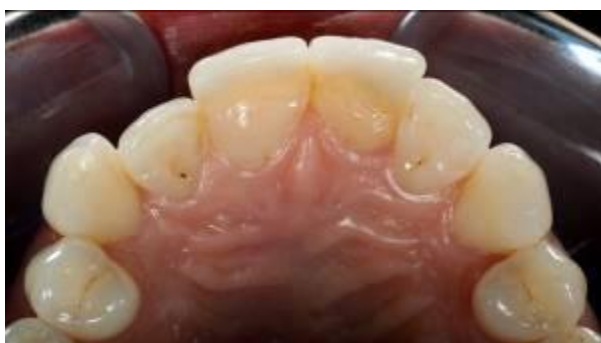

Fig. 42 Vista incisal posoperatoria mostrando el pseudo-realineamiento del incisivo central izquierdo

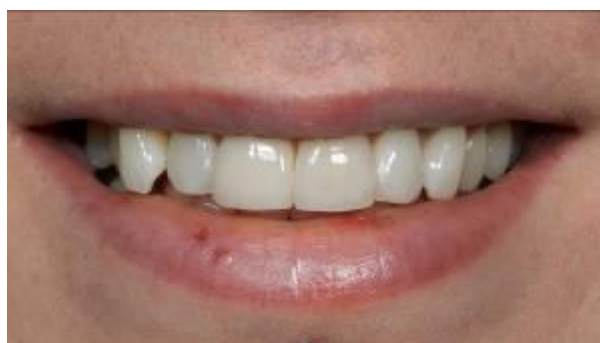

Fig. 43 Vista posoperatoria dento facial (comparar con Fig.33)



Fig. 44 Vista facial pre-operatoria




Fig. 45 Vista facial posoperatoria. Se ha eliminado la superposición del incisivo central izquierdo sobre el incisivo lateral izquierdo

-
- ¹ Bayne SC. Dental cements for luting and bonding. *Operative Dentistry* 2004
- ² Hill EE. Dental cements for definitive luting: a review and practical clinical considerations. *Dental Clin North Am* 2007;51(3):643-58,vi
- ³ Blatz MB, Oppes S, Chiche G, Holst S, Sadan A. Influence of cementation technique on fracture strength and leakage of alumina all-ceramic crowns after cyclic loading. *Quintessence Int.* 2008;39(1):23-32
- ⁴ Park JH, Duarte S Jr, Hernandez A, Blatz MB, Sadan A. In vitro shear bond strength of dual-curing resin cements to two different high-strength ceramic materials with different surface texture. *Acta Odontol Scand* 2009;Jul 4:1-10
- ⁵ Al-Wahandni AM, Hussey DL, Grey N, Hatamleh MM. Fracture resistance of aluminium oxide and lithium disilicate-based crowns using different luting cements: an in vitro study. *J Contemp Dent Pract* 2009;10(2):51-8
- ⁶ Baltzer A. All-ceramic single-tooth restorations: choosing the material to match the preparation-preparing the tooth to match the material. *Int J Comput Dent* 2008;11(3-4):241-56
- ⁷ Federlin M, Schmidt S, Hiller KA, Thonemann B, Schmalz G. Partial ceramic crowns: influence of preparation design and luting material on internal adaptation. *Oper Dent* 2004;29(5):560-70
- ⁸ Kramer N, Lohbauer U, Frankenberger R. Adhesive luting of indirect restorations. *AM J Dent* 2000;13:60D-76D
- ⁹ Albert FE, El-Mowafy OM. Marginal adaptation and microleakage of Procera ALLCeram crowns with four cements. *Int J Prosthodont* 2004;17(5):529-35
- ¹⁰ Ibarra G, Johnson GH, Geursten W, Vargas MA. Microleakage of porcelain veneer restorations bonded to enamel and dentine with a new self-adhesive resin-based dental cement. *Dent Mater* 2007;23(2):218-25
- ¹¹ Graiff L, Piovan C, Vigolo P, Mason PN. Shear bond strength between feldspathic CAD/CAM ceramic and human dentine for two adhesive systems. *J Prosthodont* 2008;17:294-9
- ¹² Donovan TE. Factors essential for successful all-ceramic restorations. *JADA* 2008;139:14S-18S
- ¹³ Sarac D, Bulucu B, Sarac S, Kulunk S. The effect of dentine-cleaning agents on resin cement bond strength to dentine. *JADA* 2008;139:751-758
- ¹⁴ Paul SJ, Schärer P. The dual bonding technique: a modified method to improve adhesive luting procedures. *Int J Prosthodontics Restorative Dent* 1997;17(6):536-545
- ¹⁵ Nomoto R, Komoriyama M, McCabe JF, Hirano S. Effect of mixing method on the porosity of encapsulated glass ionomer cement. *Dent Mater* 2004;20(10):972-8
- ¹⁶ Alexandra D, Vesna B, Zorica M. Porosity of different luting cements. *Dent Mater* 2007;23(6):674-678