

## Herculite XRV Ultra, composite para restauraciones anteriores y posteriores

Joseph Sabbagh, DDS, MSc, PhD  
Odontología Estética  
josephsabbagh@hotmail.com

A pesar de las numerosas evoluciones conseguidas en Odontología, todavía dependemos en gran medida en nuestra práctica diaria de las técnicas de restauración directa.

Los composites a base de resina se han usado desde hace casi 50 años, y año tras año, se han producido mejoras relacionadas con su composición y manejo. Aunque la contracción por la polimerización no ha sido totalmente eliminada, otros problemas como la pegajosidad, consistencia y manejo han sido abordados.

Herculite® XRV Ultra™ es una fórmula actualizada de Herculite® XRV™, utilizado con éxito durante más de veinte años, para restauraciones anteriores y posteriores. Las principales innovaciones han sido las propiedades estéticas, consistencia y falta de pegajosidad, que le proporcionan buen manejo y adaptación a la cavidad.

El siguiente documento muestra dos casos clínicos de restauraciones posteriores y anteriores realizadas con Herculite® XRV Ultra™.

El caso 1 muestra la restauración de dos cavidades clase I de un paciente de 29 años, utilizando diferentes tonos y opacidades de Herculite® XRV Ultra™ (Dentina A3, Esmalte A2, e Incisal). El diente 36 muestra una caries recidiva debajo de la restauración de amalgama, mientras que el segundo molar (diente 37) tiene caries inicial en la zona de la fisura oclusal. (Figura 1)

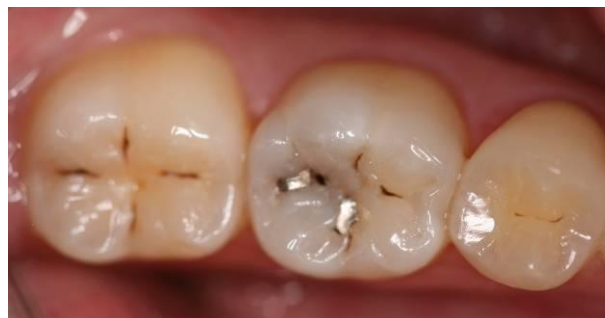
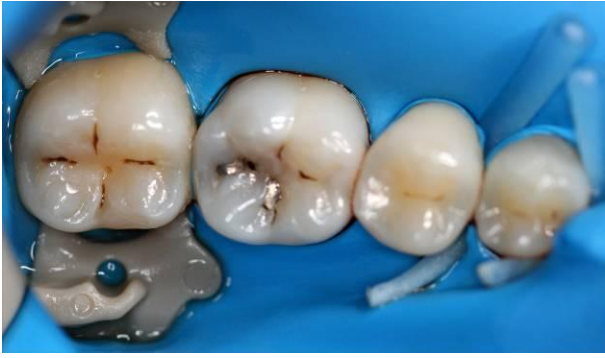
Fig. 1

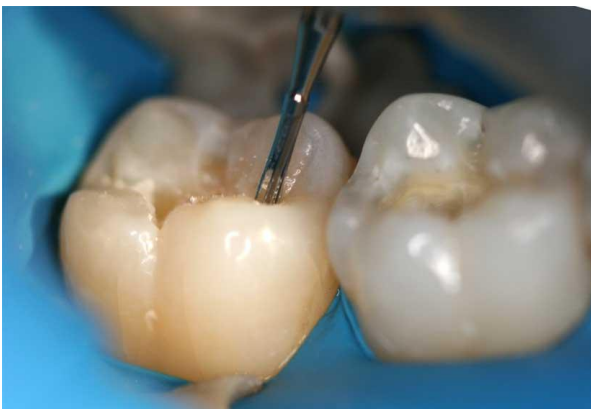Después de asegurarnos mediante radiografías que la caries no se ha extendido por la zona interproximal, se fija el dique de goma 3D preformado OptiDam™ en el diente posterior utilizando el clamp plástico autoclavable SoftClamp™ y Fixafloss® en los premolares (Imagen 2).



*Fig. 2*

La preparación de la cavidad con el dique de goma proporciona un claro campo de trabajo para el médico, y un aislamiento completo y seguro de los tejidos blandos de la boca. Por último, es más cómodo y menos molesto para el paciente, y evita el frecuente lavado.

Se utiliza una pequeña fresa de carburo de tungsteno (fresa Kerr Beavers Jet, forma de pera, FG 330) para cortar las cavidades. En comparación con las fresas de diamante, las de carburo generan menos vibraciones para no lesionar la pulpa, y tienden a ser más eficientes en el corte de los tejidos del diente (Figura 3).

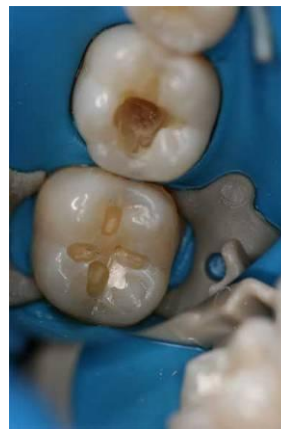

*Fig. 3*

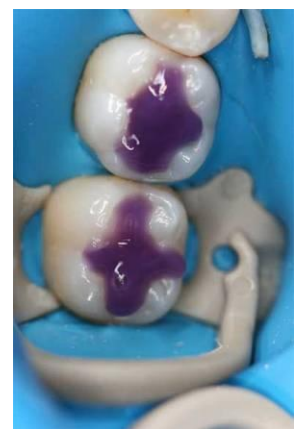La elección de una fresa del tamaño y forma adecuados permite realizar preparaciones mínimas, preservando prudentemente el

esmalte y la dentina tal como se muestra en la Imagen 4 en el segundo molar.

Las dos cavidades de Clase I (36 y 37) se restauraron simultáneamente ya que no existían puntos de contacto involucrados. Primero se grabaron con ácido fosfórico en gel (37% concentración) durante 20 segundos (Imagen 5).

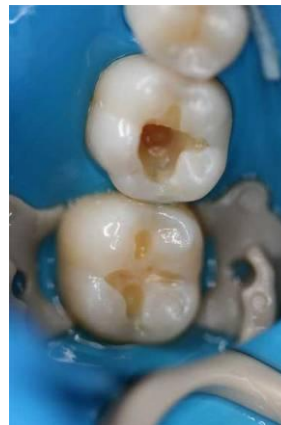

*Fig. 4*

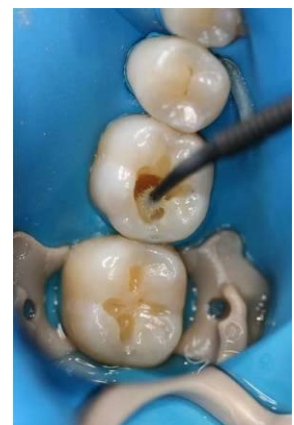

*Fig. 5*

Después se aclara totalmente durante al menos 10 segundos con aire/agua, para eliminar el ácido y el barrillo dentinario (se elimina el exceso de agua, pero la superficie permanece húmeda) (Imagen 6).



*Fig. 6*



*Fig. 7*

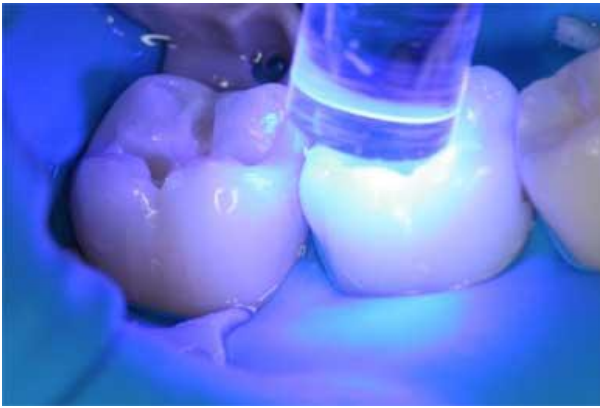

Fig. 8

Usamos un adhesivo de 4<sup>a</sup> generación (OptiBond<sup>®</sup> FL); se aplica el primer con un micro-cepillo y se extiende suavemente durante 15 segundos, luego se seca con cuidado. A continuación se aplica el adhesivo durante 15 segundos (Imagen 7) y se polimeriza durante 20 segundos. (Imagen 8).

Se emplea la técnica de capas realizando pequeños incrementos de composite para reducir la contracción por polimerización.

Se coloca la primera capa de Herculite<sup>®</sup> XRV Ultra<sup>™</sup> (Dentina A3) en el fondo de la cavidad, seguido por otras dos capas de Esmalte A2 e Incisal (Imagen 9).

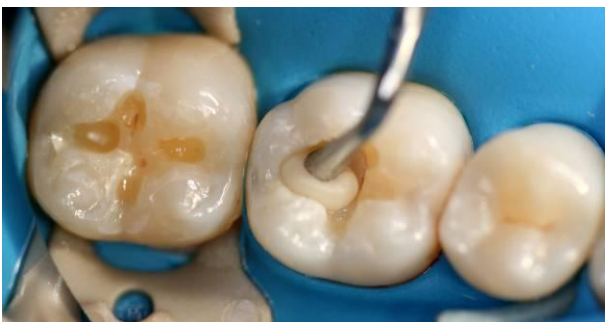

Fig. 9

Herculite<sup>®</sup> XRV Ultra<sup>™</sup> muestra buenas propiedades de manejo, y se adapta

perfectamente a las paredes de la cavidad. Cada capa de composite se polimeriza durante 40 segundos, con una lámpara de polimerización con una potencia mínima de 600 mW/cm<sup>2</sup> (Imagen 10).



Fig. 10

La imagen 11 muestra la restauración antes de quitar el dique de goma. La obturación de la cavidad mediante pequeños incrementos de composite, permite un control preciso de la anatomía del diente y reduce el tiempo de acabado de la restauración.

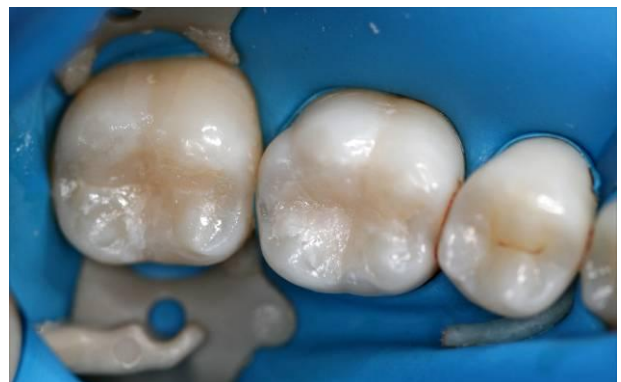

Fig. 11

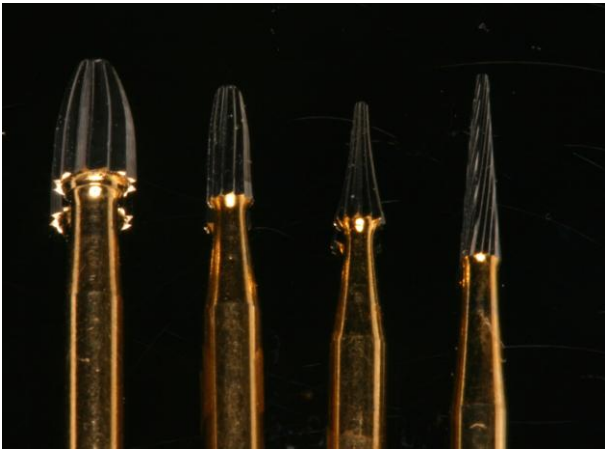


Fig. 12

El acabado y pulido de la restauración se realiza con diferentes instrumentos, variando formas y tamaños, incorporando fresas multi-hojas de 12 y 30 (Imagen 12). La imagen 13 muestra el uso de una fresa cónica de pulido (Kerr fresa Jet cónica pulido fino 30 hojas, FG 9406) seguido de Occlubrush<sup>®</sup>, un cepillo de silicona que proporciona un pulido con alto brillo a la restauración (Imagen 14).

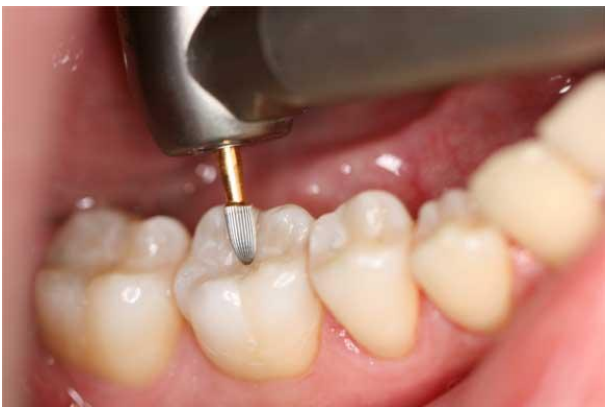

Fig. 13

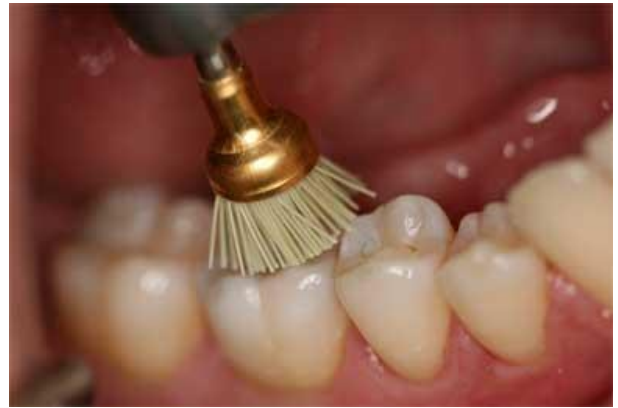

Fig. 14

Después de un mes, la restauración muestra una forma perfecta y un color totalmente integrado con la dentición natural (Imagen 15).

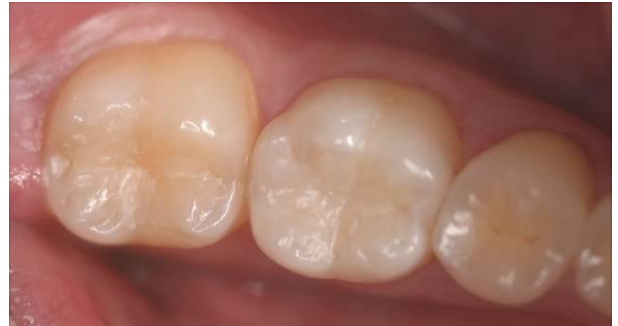

Fig. 15

El caso 2, presenta a un hombre de 32 años que acude a la consulta por una preocupación estética en la región anterior. El examen clínico pone de relieve un defecto en el borde incisal y mesial de una restauración clase III, en el 1<sup>er</sup> y 2<sup>o</sup> incisal derecho (11 y 12) (Imagen 16).

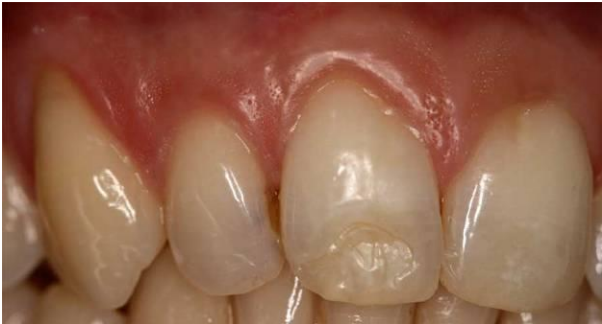

Fig. 16

Después de realizar la toma de color y anestésicar, se elimina la antigua restauración de composite con abundante irrigación. Se coloca OptiDam™ desde el 1<sup>er</sup> premolar derecho hasta el 1<sup>er</sup> premolar izquierdo, para conseguir el adecuado control de humedad durante el procedimiento restaurador. (Imagen 17).

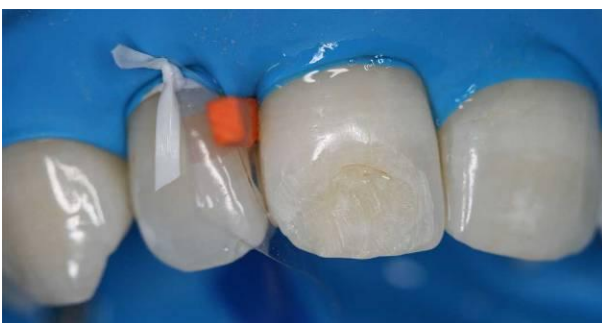

Fig. 17

Después se fija una matriz translúcida entre los dientes 11 y 12 y se inserta una cuña de madera para evitar sobre contornear.

Se efectúa el biselado por el lado bucal de la cavidad usando fresa de diamante grano grueso con forma de pera (Imagen 18), esto incrementa la retención en la superficie del esmalte, y permite una mejor integración del color entre el composite y el sustrato dental.

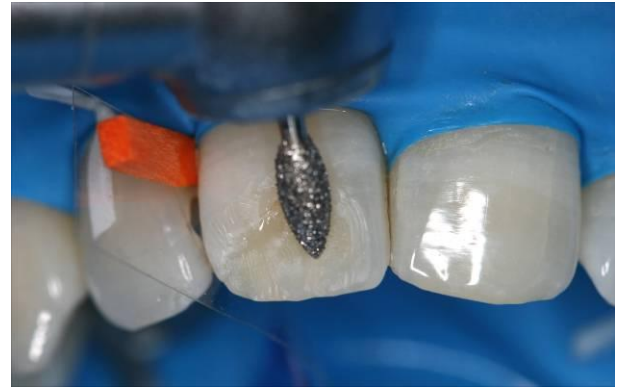
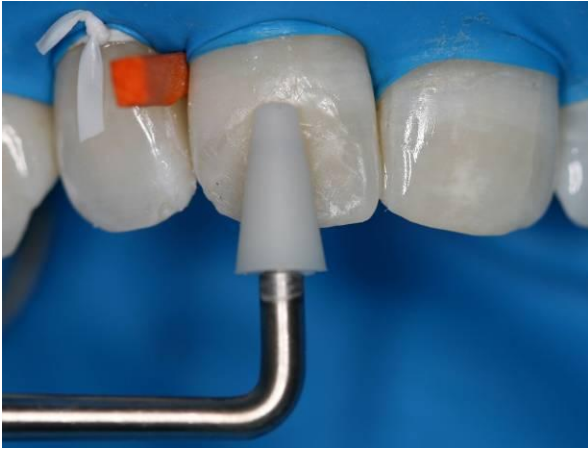
Fig. 18

Los procesos de grabado y adhesión se realizan según los pasos descritos en el caso 1. La restauración se lleva a cabo utilizando capas de Herculite® XRV Ultra™, colocadas con diferentes orientaciones geométricas, con el fin de reproducir la anatomía del diente.

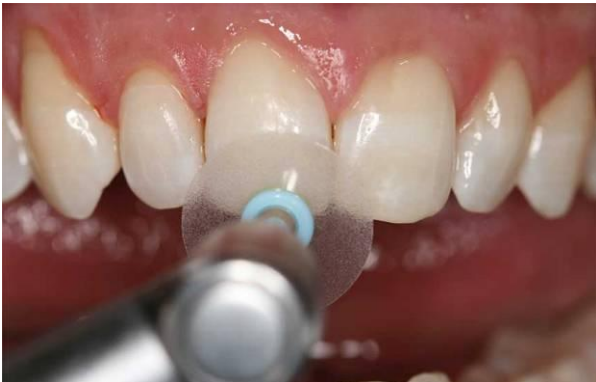El Comporoller™, un dinámico instrumento con puntas de rodillo anti-adherentes, ayuda a manipular el composite y asegura la perfecta adaptación a la pared bucal del diente, sin inclusión de huecos (Imagen 19).



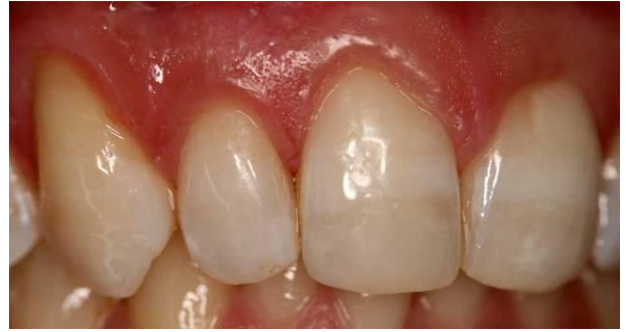*Fig. 19*

Cada capa se polimeriza por las caras facial y lingual durante 40 segundos.

Para acabar se usaron los discos de contorneado, OptiDisc® con diferente grano para pulir y acabar las restauraciones de composite (Imágenes 20 y 21).



*Fig. 20*



*Fig. 21*

Herculite® XRV Ultra™ es un composite universal, para anteriores y posteriores. El uso de un eficaz sistema de dentina, combinado con una técnica precisa de capas, permitirá al dentista conseguir excelentes restauraciones directas en anteriores, preservando la estructura dental.